BOSTON
MEDICAL LIBRARY
8 THE FENWAY

Dr B. von Jehnes.

4° 28. F

ÜBER DAS VORKOMMEN

VON

SCHARFBEGRENZTEN EKTASIEN IM AUGENGRUNDE

UND ÜBER

PARTIELLE FARBENBLINDHEIT

BEI

HOCHGRADIGER MYOPIE.

VON

DR. LEOPOLD WEISS,

A. O. PROFESSOR DER AUGENHEILKUNDE AN DER UNIVERSITÄT HEIDELBERG.

MIT 15 ABBILDUNGEN IM TEXT UND 8 TAFELN.

WIESBADEN.

VERLAG VON J. F. BERGMANN.

1897.

Verlag von J. F. Bergmann in Wiesbaden.

Augenärztliche Demonstrationstafeln

von

Dr. Leopold Weiss,

Professor an der Universität Heidelberg.

In Mappe: M. 1.— .

INHALT: I. Anatomisches Bild der Eintrittsstelle des Sehnerven mit dazu gehörigem ophthalmologischen Bild.
II. Durchschnitt durch das Auge. Schematische Zeichnung.
III. u. IV. Das normale ophthalmoskopische Bild des Augenhintergrundes nach einem Originalgemälde von Hofrath Oeller.

☛ *Ausführlicher Prospekt über obige Tafeln, sowie über den dazu gehörigen Rahmen mit matten Glasplatten zum Eintragen der Befunde, steht gerne zur Verfügung.*

Sehprobetafeln

zur Bestimmung der Sehschärfe für die Ferne

von

Dr. Leopold Weiss,

Professor an der Universität Heidelberg.

M. 2.40.

Ueber das

Wachstum des menschlichen Auges

und über die

Veränderung der Muskelinsertionen

am wachsenden Auge.

Von

Dr. Leopold Weiss,

Professor an der Universität Heidelberg.

Mit 2 Curventafeln im Texte und 2 lithogr. Tafeln.

Preis M. 2.80.

Lehrbuch der Augenheilkunde.

Von

Dr. Julius von Michel,

o. ö. Professor der Augenheilkunde an der Universität Würzburg.

Mit zahlreichen Holzschnitten.

Zweite, vollständig umgearbeitete Auflage.

Preis: M. 20.—.

Klinischer Leitfaden

der

Augenheilkunde.

Von

Dr. Julius von Michel,

o. ö. Professor der Augenheilkunde an der Universität zu Würzburg.

Zweite vermehrte Auflage

Gebunden. Preis M. 6.—.

ÜBER DAS VORKOMMEN

VON

SCHARFBEGRENZTEN EKTASIEN IM AUGENGRUNDE

UND ÜBER

PARTIELLE FARBENBLINDHEIT

BEI

HOCHGRADIGER MYOPIE.

VON

DR. LEOPOLD WEISS,

A. O. PROFESSOR DER AUGENHEILKUNDE AN DER UNIVERSITÄT HEIDELBERG.

MIT 15 ABBILDUNGEN IM TEXT UND 8 TAFELN.

WIESBADEN.

VERLAG VON J. F. BERGMANN.

1897.

Das Recht der Übersetzung bleibt vorbehalten.

28. T. 206.

BOSTON MEDICAL
JUL - 9 1923
LIBRARY

Druck der kgl. Universitätsdruckerei von H. Stürtz, Würzburg.

MEINER

LIEBEN FRAU MARY

GEWIDMET.

Digitized by the Internet Archive
in 2025

https://archive.org/details/uberdasvorkommen0000drle

Vorwort.

Wie bekannt beruht die Kurzsichtigkeit in den meisten Fällen auf einer Achsenverlängerung des Auges. Die Achsenverlängerung ihrerseits ist durch eine Ektasierung bedingt, welche vorzugsweise bezw. ausschliesslich den hinteren Bulbusabschnitt betrifft. Der Uebergang von der stärkst ektasierten Stelle am hinteren Pol nach vorn zu vollzieht sich gewöhnlich ganz allmählich.

Entgegen diesem gewöhnlichen Verhalten fand ich schon vor Jahren, dass bei hochgradiger Myopie auf dem Boden einer diffusen Ektasie gelegentlich eine scharf begrenzte, steil abgesetzte Ausbuchtung der hinteren Bulbuswandung vorkommt. Die ersten Fälle derart habe ich schon im Jahre 1891 beschrieben und abgebildet, nachdem ich einzelne derselben Jahre lang in fortgesetzter Beobachtung hatte.

In der vorliegenden kleinen Arbeit soll das Ergebniss meiner fortgesetzten Untersuchungen über diesen Gegenstand mitgetheilt werden. Es ergänzen und vervollständigen dieselben meine früheren Angaben. Dabei wird vielfach etwas näher auf das Verhalten des Gesichtsfeldes eingegangen werden. Nachdem ich bereits bei meiner ersten Publikation ein ganz eigenthümliches Verhalten des Gesichtsfeldes in solchen Fällen beschrieben hatte, war u. a. auch dieser Punkt Gegenstand einer eingehenden

Untersuchung. Insbesondere die Prüfung des Gesichtsfeldes mit farbigen Objekten hat sehr überraschende Befunde ergeben, welche für mich die Veranlassung geworden sind zu ausgedehnten Untersuchungen des Gesichtsfeldes beim myopischen Auge überhaupt. An anderer Stelle wird über diese Untersuchungen in Zusammenhang ausführlich berichtet werden. Die Besprechung einzelner Fälle wird mir schon hier in vorliegender Arbeit Gelegenheit geben, etwas näher auf diesen Gegenstand einzugehen.

Heidelberg
Mannheim, März 1897.

L. Weiss.

Inhalt.

	Seite
Vorwort	V
Die seitherigen Mittheilungen über das Vorkommen von scharf begrenzten Ektasien der hinteren Bulbuswand. Die erste Mittheilung von mir im Jahre 1891. Weitere Mittheilungen von Caspar und Masselon im Jahre 1894, von Otto im Jahre 1895	1
Mittheilung meiner neuen Fälle mit Berücksichtigung des Verhaltens des Gesichtsfeldes	15
Mittheilung von Fällen, in welchen an der gewöhnlichen Stelle der scharf begrenzten Ektasie im Augengrunde eine dunkle Bogenlinie gesehen wird ohne scharf abgesetzte Niveaudifferenz an dieser Stelle. Verhalten des Gesichtsfeldes in solchen Fällen	45
Allgemeine Betrachtungen	61
Erklärung der Abbildungen	69

BOSTON MEDICAL LIBRARY
JUL - 9 1923

Nachdem ich im Jahre 1891 in dem Archiv f. Augenheilkunde[1]) die ersten Fälle von scharf begrenzter Ektasie am hinteren Pol bei hochgradiger Myopie veröffentlicht und abgebildet hatte, habe ich im Laufe der letzten Jahre den Gegenstand weiterverfolgt und will nun an dieser Stelle in Kürze über das Ergebniss dieser fortgesetzten Untersuchungen berichten.

Meine neuerlichen Untersuchungen bestätigen einestheils meine früheren Befunde, andererseits ergänzen und vervollständigen sie dieselben.

Vor Mittheilung meiner neuen eigenen Untersuchungen möchte ich mir nur noch erlauben, kurz auf meine erste Veröffentlichung zurückzukommen und daran anschliessend über einige Arbeiten zu referiren, welche seit meiner ersten Mittheilung über den gleichen Gegenstand von anderer Seite publizirt worden sind.

Im Jahre 1891 konnte ich bereits über vier resp. fünf Fälle berichten, in welchen bei höchstgradiger Myopie auf der nasalen Seite des Augengrundes eine deutlich scharfbegrenzte Ektasie nachweisbar war. Ich hatte diese Fälle unter fortdauernder Beobachtung derselben seit dem Jahre 1885 gesammelt, nachdem mir damals zum ersten Mal der Befund aufgefallen war. Unweit von der Papille, nasalwärts von derselben, war in diesen Fällen ein dunkler Bogenstreif zu sehen, der in der Mitte, das ist ungefähr in dem horizontalen Median, am breitesten sich nach oben und nach unten — leicht bogenförmig der anderen Seite zustrebend — verschmälerte bezw. allmählich verlor. Die Breite dieses Bogenstreifs wechselte mit der Haltung des Augenspiegels, was

[1]) Leop. Weiss, Ueber das Vorkommen von scharfbegrenzten Ektasien am hinteren Pol bei hochgradig. Myopie. Arch. f. Augenhlkde. XXIII. 1891. S. 194.

auf eine Schattenbildung hindeutet. An der Stelle des genannten Bogenstreifs war eine deutliche Umbiegung bezw. Abknickung der Netzhautgefässe zu sehen, welche an der Wand der steilrandigen Stufe hinaufsteigen mussten, um vom Boden der ektasirten Partie auf das Niveau des höher gelegenen, mehr peripheren Augengrundes zu gelangen. Die Niveaudifferenz war ferner durch deutliche parallaktische Verschiebung der Netzhautgefässe diesseits und jenseits der dunklen Bogenlinie unzweifelhaft zu erkennen, sowie ferner dadurch, dass man bei Untersuchung im aufrechten Bild zur Einstellung auf den Boden der ektasirten Parthie erheblich stärkere Konkavgläser brauchte, als zur Einstellung auf den peripherwärts direkt an den dunkeln Bogenstreif angrenzenden Theil des Augengrundes.

Aus all dem ging unzweifelhaft hervor, dass bei höchstgradig myopischen Augen gelegentlich eine scharfbegrenzte Ektasie des Augengrundes zu beobachten ist, welche sich nasalwärts mit scharfem Rande gegen den übrigen Augengrund absetzt und — nach oben und unten bogenförmig verlaufend — nach der temporalen Seite hin sich mehr und mehr verflacht und somit allmählich in die allgemeine, mehr gleichmässige Ektasirung des hinteren Bulbusabschnittes des myopischen Auges übergeht.

Gelegentlich fiel der dunkle Bogenstreif mit der inneren Grenze eines grossen sogenannten ringförmigen „Staphyloms“ oder „Conus“ zusammen, für gewöhnlich lag der Bogenstreif noch ein Stück peripherwärts entfernt von dem Conus.

Dass der Boden der ektasirten Parthie lichter erscheint, wurde bereits in meiner ersten Veröffentlichung angegeben.

Erwähnt sei ferner noch, dass ich sowohl an den Abbildungen (vergl. l. c. Taf. VIII, Fig. 1 u. 2), als auch im Text bereits dort eines zarten hellen Streifen Erwähnung gethan habe, welcher an der der Papille abgewendeten Seite des dunklen Bogenstreifs in dem einen Fall deutlicher, in dem anderen weniger deutlich zu sehen ist.

In allen beobachteten Fällen handelte es sich um hochgradig myopische Augen, bei welchen mehr oder weniger ausgedehnte centrale chorio-retinitische Veränderungen bestanden. In fast allen sind grössere Glaskörpertrübungen notirt. In einigen der mitgetheilten Fälle konnte eine genauere Gesichtsfeldaufnahme gemacht werden, es ergab dieselbe einmal eine erhebliche Ver-

grösserung des blinden Flecks, welche auf das „ringförmige Staphylom“ bezogen wurde, und ferner anschliessend an den vergrösserten blinden Fleck — und zwar auf der dem Fixationspunkt entgegengesetzten Seite desselben — eine bogenförmig begrenzte Zone, in welcher die Empfindung erheblich herabgesetzt war. Es dürfte diese Partie herabgesetzter Empfindung im Gesichtsfelde, welche mit scharfem Rande temporalwärts endet, der mit steilem Rande sich absetzenden ektasirten Partie nach innen von der Papille entsprechen. Die weiter unten ausführlich mitzutheilenden neuen Fälle werden mir Gelegenheit geben, über neue Befunde bezüglich des Verhaltens des Gesichtsfeldes bei hochgradiger Myopie zu berichten, die ich im Laufe der letzten Jahre bei einer grösseren Reihe von Myopen mit und ohne scharf begrenzter Ektasie am hinteren Pol bei meinen perimetrischen Gesichtsfeldaufnahmen erhalten habe.

Ueber die Deutung des beschriebenen ophthalmoskopischen Befundes habe ich mich nur mit Reserve aussprechen können. Da mir noch kein derartiges myopisches Auge zur anatomischen Untersuchung gekommen, so konnte ich nichts über den anatomischen Befund mittheilen. Ich bemerkte ferner, dass die mitgeteilten Fälle auch darüber keinen Aufschluss geben, ob die scharf begrenzte Ektasie sich erst im späteren Leben entwickele oder ob sie, wenn auch nur gering ausgeprägt, schon in früher Jugend vorhanden ist. Ich erwähnte, dass der mitgetheilte ophthalmoskopische Befund mich an den makroskopischen Befund eines kurzsichtigen Auges erinnerte, bei dem die am hinteren Pol sehr weiche Sklera mit dem Sehnerven in Form eines Ovals einsank [1]), wenn man das Auge mit der Hornhaut nach unten auf den Tisch legte; die Stelle des Sehnerveneintritts lag nicht in der Mitte des Ovals, sondern mehr nasal von dieser. Die Grenze zwischen weicher und mehr resistenter Sklera war nach oben und unten eine ziemlich scharfe. Ich wies ferner noch darauf hin, dass die Annahme nahe liege, es handele sich in den mitgetheilten Fällen um eine Bildungsanomalie, welche durch eine Störung in der Entwickelung entstanden sei. Gleichzeitig hob ich hervor, dass freilich dabei zu beachten sei, dass bis jetzt von der Entwickelungsgeschichte von der nasalen Seite des hinteren Augen-

---

[1]) ein Befund, der durch die Untersuchungen von Schnabel und Herrnheiser eine Bestätigung gefunden hat.

pols keine anatomische Eigenthümlichkeiten bekannt seien, mit denen der Befund in den mitgetheilten Fällen in Zusammenhang zu bringen wäre.

Nach dem, was ich bis dahin gesehen hatte, glaubte ich annehmen zu müssen, dass Fälle der beschriebenen Art, nämlich solche, in welchen es sich um eine deutlich ausgesprochene, scharfbegrenzte nasale Ektasie handelt, bei der eine erhebliche Niveaudifferenz unzweifelhaft nachweisbar ist, verhältnissmässig selten sind. Nachdem ich im Jahre 1885 zum ersten Mal in exquisiter Form die beschriebene Veränderung beobachtet hatte, konnte ich im Laufe der nächsten sechs Jahre noch weitere Fälle der Art sammeln.

Im Jahre 1894 veröffentlichte dann L. Caspar[1]) weitere Fälle. In dem einen Fall handelte es sich um eine 39jährige Frau mit Myopie von ca. 30 D. bei stark herabgesetzter Sehschärfe. Am rechten Auge sieht man bei grossem Conus, von letzterem um $^1/_2$ Papillendurchmesser entfernt, in senkrechter Richtung einen breiten schwarzen Streif, „der sich an beiden Enden in weitem Bogen nach der Maculaseite wendet und oben, um etwa zwei senkrechte Papillendurchmesser vom oberen Rande des Staphyloms entfernt, allmählich verschwindet, unten (umgekehrtes Bild) sich dem Staphylom etwas stärker nähert und auch hier ohne deutlichen Endpunkt sich verliert. Die Contouren des Streifens sind nicht genau bestimmbar, da mit jeder Bewegung des Auges oder des Spiegels die Breite desselben sich ändert. Dass eine scharfrandige steile Ausbuchtung an dieser Stelle vorliegt, die dunkle Linie mithin eine Schattenerscheinung darstellt, ergiebt sich aus dem Verhalten einiger über sie hinziehender Gefässe, welche daselbst eine deutliche Knickung und sehr starke parallaktische Verschiebung ihrer peripheren Abschnitte aufweisen.“ Am Rande des sog. Staphyloms besteht keinerlei Niveaudifferenz. In der Maculagegend findet sich eine lichtgelbe, ziemlich scharf begrenzte, rundliche Aufhellung von etwa $^1/_4$ Papillendurchmesser.

An dem anderen Auge ist der Befund ähnlich, nur sieht man an diesem Auge unweit von der grösseren dunklen Bogenlinie,

[1]) L. Caspar. Weitere Fälle von ophthalmoskopisch sichtbarer Ektasie am hinteren Augenpol bei hochgradiger Myopie. Arch. f. Augenhlkde. Bd. 28. S. 75. 1894.

mehr peripherwärts konzentrisch zu derselben verlaufend, eine zweite etwas kürzere dunkle Bogenlinie. „Die Breite dieses zweiten Streifens wechselt unter den nämlichen Bedingungen, wie bei dem inneren. Dass an beiden Stellen eine Knickung besteht, ist aus dem Verhalten einiger kleinen über sie hinwegziehenden Gefässe ersichtlich.“ In der Maculagegend ähnliche Veränderung wie an dem rechten Auge, nur ist der helle Fleck grösser und von einem feinen Pigmentsaum umgeben. Dicht vor der Papille schwimmt eine schwarze, annähernd hufeisenförmige Glaskörpertrübung. Bei dem anderen 54jährigen Patienten handelte es sich bei Myopie von ca. 8 Dioptrien um ein ähnliches Bild, nur war der schwarze Streif kürzer, schmaler und weniger stark gebogen. Er bezeichnet, wie die Knickung und parallaktische Verschiebung an einigen kleinen Gefässen erkennen lässt, eine steil abfallende Stufe. Die Maculagegend ist von charakteristischen Veränderungen in Gestalt feiner Sprünge und Risse eingenommen. Vor der Papille schweben einige feine fadenförmige, wenig bewegliche Glaskörpertrübungen. Die nämlichen Veränderungen, ausser dem schwarzen Streifen, weist der Augenhintergrund rechterseits auf.“

Was die Deutung des in Rede stehenden Befundes betrifft, so sagt Caspar: „Es unterliegt kaum einem Zweifel, dass es sich in allen diesen Fällen, wo die Myopie schon in früher Jugend vorhanden war, um eine angeborene Abnormität handelt. Die hochgradigen, oft hereditären Jugendmyopien zum wenigsten dürften überhaupt, will man sie nicht direkt als Missbildungen bezeichnen, als Bildungsanomalien zu führen sein.“ Sollte nicht die Verdünnung der Lederhaut am hinteren Pol in Zusammenhang stehen mit einem verzögerten oder zeitweise unterbrochenen Verschluss des hinteren Endes der fötalen Augenspalte, indem hierbei auch das benachbarte Kopfplattengewebe, aus dem sich Chorioidea und Sklera bilden, eine verspätete und weniger vollkommene Konsolidation erfährt?“ Einen Fingerzeig in dieser Richtung scheint der Fall von ampullenförmigem Colobom des Sehnerven zu geben, von dem Caspar in der Festschrift der Heidelberger Gesellschaft zum Helmholtz-Jubiläum auf Taf. I eine Abbildung gegeben hat[1]). Caspar hebt hervor, dass „auch

1) Festschrift d. ophthalm. Gesellschaft zur Feier des 70. Geburtstages von H. v. Helmholtz. Taf. I, Fig. 3.

Manz[1]) der Anschauung, dass die frühzeitige Myopie eine Art Missbildung darstellt, nicht so ablehnend gegenüber zu stehen scheint.“ „Bei Erwähnung des Umstandes, dass Myopie oft mit einer Ektasie am hinteren Bulbus-Abschnitte einhergeht, weist er (Manz) auf die Vermuthung von Jäger hin, es dürfte im Staphyloma postic., das doch keine cirkumskripte Ektasie vorstellt, das Zeichen einer bei Schluss der Fötalspalte gegebenen Anomalie zu erkennen sein.“

Als Nachtrag zu seiner Publikation führt Caspar noch einen weiteren Fall an, bei dem auf beiden Augen die „Weiss'sche Sichel“ in sehr ausgeprägter Form zu sehen war. Es handelte sich um eine 53jährige Frau mit Myopie 20,0 D. bei herabgesetzter Sehschärfe. Seit dem 10. Lebensjahre will Patientin kurzsichtig sein. Links leichte Konvergenz. Auf der nasalen Seite etwa um 2 P. D. vom Sehnerven, fast 1 P. D. vom Rande des ringförmigen Staphylomes entfernt findet sich eine steil abfallende Stufe. Die Maculagegend ist von zahlreichen hellen, mit Pigmenthäufchen untermischten Flecken occupirt, links Veränderungen in der Maculagegend stärker. Vor der Papille links ziemlich reichliche fädig-klumpige Glaskörpertrübungen. Was die Häufigkeit des Vorkommens von scharfbegrenzten nasalen Ektasien am hinteren Augapfel betrifft, so giebt Caspar an, dass er bei 242 Augen mit erheblicher Kurzsichtigkeit (bei 3000 Patienten) drei nasale Ektasien beobachtet habe.

Im gleichen Jahre (1894) veröffentlichte J. Masselon in den Annales d'oculistiques seine Beobachtungen über das Vorkommen von scharf begrenzten Ektasien auf der nasalen Seite der Papille.

Es sei gestattet, an dieser Stelle einen Theil der Auseinandersetzungen von Masselon wiederzugeben.

„C'est ainsi que l'on rencontre encore assez fréquemment à l'examen ophthalmoskopique, du côté temporal de la papille, une ligne d'ombre, contiguë à une ligne claire, brillante, qui, l'une et l'autre, coupent de haut en bas le staphylôme postérieure, à une distance variable du bord externe de la papille, la partie ombrée étant la plus rapprochée de celle-ci et la zône claire siègeant plus eu dehors. Cette ombre et ce reflet, qui ne dépassent pas en haut et en bas le staphylôme, affectent une direction plus ou moins voisine de la verticale et sont souvent légèrement arqués, suivant une courbe enveloppant concen-

[1]) Manz, D. Missbildungen des Auges. Gräfe-Sämisch.

[2]) J. Masselon, De la sclérectasie nasale dans la myopie. Annales d'oculistique 112. S. 20.

triquement la papille. En général, le changement de courbure est assez minime pour ne provoquer dans les déplacements parallactiques de haut en bas de l'image q'une très légère ondulation des vaisseaux qui traversent horizontalement la ligne ombrée bordée d'une ligne claire, lignes qui sont d'autant plus etroites et plus nettes que le changement de niveau est plus brusque.

Une semblable différence de niveau dans les parties distendues du fond de l'oeil se rencontre parfois aussi (et c'est là le point sur le quel nous voulons attirer l'attention) au côté interne de la papille, c'est-à-dire au côté opposé où siège ce que nous appelons staphylôme posterieur. Cette sclérectasie nasale, contrairement à ce que l'on observe du côté temporal de la papille, peut acquérir un trés haut degré (Fig. 1). On voit alors, à l'examen ophthalmoscopique, dans des parties saines ou à peu près saines du fond de l'oeil, à une distance du bord interne de la papille d'un diamètre et demi à deux diamètres papillaires une ligne ombrée très accusée qui conturne concentriquement la papille dans une étendue d'un quart ou d'un tiers de circonférence, en se perdant insensiblement à ses extrémités. Dans ces cas ou cette anomalie de courbure est très marquée, on peut aisément se rendre compte que la zone ombrée se termine par un bord dégradé du côté de la papille tandis que le bord opposé, le plus périphérique, s'arrête par une ligne foncée, nette. Immédiatement en dehors de celle-ci, et la longeant dans toute son étendue, on rencontre, ainsi que nous l'avons signalé pour l'altèration analogue siégeant au côté temporal de la papille, une zône qui tranche sur les parties voisines par une teinte plus claire et dans l'étendue de laquelle apparaissent à un degré variable les éléments de la chorioide, les vaisseaux en particulier. Si, provoquant des déplacements parallactiques verticaux de l'image, on observe un vaisseau affectant une marche transversale (vaisseaux nasaux), on remarque que l'amplitude du déplacement de ce vaisseau sensiblement est la même entre la papille et la zône ombrée; puis, au point où naît celle-ci, la marche commence à s'accuser pour s'accroître progressivement jusqu'à la ligne nette qui délimite son bord périphérique; au delà, on observe brusquement un déplacement uniformément accélerée. Le recul du fond de l'oeil se fait donc brusquement dans le point où l'ombre s'arrête par un ligne foncée et précise, pour augmenter graduellement dans les parties où l'ombre se dégrade. Cette ombre résulte sans doute de l'obliquité sous laquelle les rayons réfléchis par le miroir rencontrent les membranes de l'oeil au moment où elles se portent plus en arrière. Quant à la zône plus claire qui bande la ligne ombrée, elle s'explique par une raréfaction des éléments pigmentés de la couche épithéliale et de la choroïde et par le reflet qui se produit sur le coude brusque qu'exécute la sclérotique.

A côté des ces cas très accusées et exceptionnels de sclerectasie nasale, il s'en rencontre d'autres, qui ne sont pas rares dans les hauts degrés de myopie, ou l'ombre est moins marquée (Fig. 2, vom R. A. desselben Patienten, von dem Fig. 1 das L. A. darstellt) et qui ne permettent de constater dans les déplacements parallactiques qu'une ondulation plus ou moins notable des vaisseaux transversaux. On peut aussi observer (wie in den Fig.) l'existence de deux et même trois régions dans lesquelles la sclerectasie s'accuse à des degrés différents, en donnant lieu à une série de lignes concentriques ombrées et arquées qui vont en diminuant d'intensité à mesure qu'elles siègent dans

un point plus éloigné par rapport à la papille. Le passage pour atteindre une région plus ectatique peut donc se faire par un recul succesif de la sclérotique qui affecte ainsi une disposition en marche d'escalier. Toutefois cette disposition n'est pas la plus fréquente, et il est bien plus ordinaire de ne rencontre qu'une seule ligne ombrée bien distincte. En général, cette ligne d'ombre se trouve à peu près à cheval sur le méridien horizontal, mais elle peut aussi présenter une certaine obliquité. En réalité elle siège au côté opposé au staphylôme postérieur, et, dans le cas de staphylôme annulaire, on la voit dans le point diamétricalement opposé à celui où l'anneau présente sa plus grande largeur.

Il importe de connaître le genre d'altération que nous venons de décrire, afin d'éviter une confusion avec le décollement de la rétine, erreur de diagnostic qui avait precisement été faite dans le cas (zu Fig. 1). On se garantira aisément de cette erreur, en se mettant en mémoire le dessin si particulier propre à la sclérectasie nasale, qui, elle, bien entendu, ne donne lieu à aucun flottement de la rétine. On ne sera pas non plus tenté d'attribuer cette disposition du fond de l'oeil à un décollement du corps vitré, car la différence entre l'indice de réfraction du vitreum et celui de la sérosité épanchée au-devant de la rétine vers le pôle postérieur est trop minime, sinon nulle, pour donner lieu à un changement de réfringence notable vers les bords de l'epanchements sereux. D'ailleurs la ligne ombrée qui caractérise la sclerectasie nasale est loin de former un cercle; elle n'occupe même qu'une portion assez restreinte du pourtour du nerf optique. D'autre part, on sait que le décollement du corps vitré est un phénomène constant dans les hauts degrées de myopie, bien que l'image que nous rapportons ne s'observe que dans un certain nombre de cas. Ajoutous enfin qu'on ne s'expliquerait pas l'existence de plusieurs zônes ombrées concentriques, si l'on voulait voir là un phénomène du décollement du corps vitré.

La sclérectasie nasale, qui se rencontre dans certaines myopies, indépendament de la distention staphylomateuse du pôle postérieur de l'œil, nous semble présenter un intérêt dans la question de l'étiologie de la myopie. Suivant nous, elle tend à démontrer que la cause première de la myopie est un état de la slérotique caracterisé par un défaut de resistance de cette enveloppe. Car si la myopie résultait uniquement des causes le plus habituellement invoquées et consistant dans l'action excessive des muscules intrinsèques et extrinsèques de l'œil, on devrait toujours observer une distention insensiblement et regulièrement progressive du fond de l'œil et non la formation de bosselures s'accusant d'une façon brusque.

La première mention de la sclérectasie nasale se trouve dans la seconde édition de notre Ophthalmoscopie publiée en 1891.

Après avoir étudié l'ectasie temporale, s'accusant brusquement dans l'etendue du staphylôme postérieur, nous discons:

„La sclérectasie, ou mieux le pli que forme la sclérotique distendue pour rentrer dans le niveau des parties qui ont moins souffert de l'ectasie, lorsque celle-ci ne s'est pas faite d'une façon graduelle et insensible, peut aussi siéger hors du staphylôme postérieur. C'est ainsi que, dans un cas de forte myopie avec staphylôme annulaire mais offrant son maximum d'extention du coté temporal de la papille nous avons rencontré ce genre d'alteration au côté

nasal de l'entrèe du nerf optique et à une petite distance de la l'imité du staphylôme. La sclérectasie s'accusait alors sous l'aspect d'une étroite zône ombrée, décrivant une courbe concentrique à la papille et dans l'etendue de la quelle des vaisseaux nasaux formaient une incurvation très accusée avec ondulation caracteristique dans les deplacements parallactiques de l'image."

Die beiden Abbildungen, welche Masselon giebt, stellen den Augenspiegelbefund von den beiden Augen eines 22 Jahre alten Mädchens mit Myopie 22 D. dar. An dem einen Auge war eine scharf begrenzte nasale Ektasie, an dem anderen war an korrespondirender Stelle eine dunkle Bogenlinie zu sehen, wobei es dahingestellt sein mag, ob auch an diesem Auge eine mit der Bogenlinie zusammenfallende scharf begrenzte Ektasie vorlag.

Wenn Masselon im Jahre 1891 **eines** Falles Erwähnung that, in welchem er eine nasale Sklerektasie gesehen, so war das offenbar der erste damals überhaupt von ihm gesehene Fall, denn er sagt ja selbst, dass, sobald er einmal den Befund gesehen habe, er denselben öfters beobachten konnte. Wie aus dem oben Mitgetheilten hervorgeht, habe ich bereits seit 1885 eine Reihe derartiger Fälle fortdauernd in Beobachtung gehabt, den Befund mit seinen charakteristischen Merkmalen richtig gedeutet und im Jahre 1891 diese Beobachtungen mit Abbildungen veröffentlicht. Es ergiebt sich daraus, dass Masselon unter solchen Umständen die Priorität des Befundes nicht zukommen kann.

Auf dem 24. Ophth. Kongress in Heidelberg hat dann 1895 Otto[1]) das Ergebniss seiner Untersuchungen mitgetheitt, die er an dem reichhaltigen Material der Leipziger Universitäts-Augenklinik anstellte. In einer sehr grossen Zahl von Fällen fand er bei hochgradiger Myopie im Augenhintergrund neben den bekannten in myopischen Augen nachweisbaren Veränderungen die ausgesprochensten Schatten- und Stufenbildungen, entstehend durch eine kuppelartige Ausbuchtung der verdünnten Augenhäute nach hinten. „Dass es sich um einen wirklichen Schatten handelt, und nicht, wie es im ersten Augenblick erscheinen könnte, um einen Pigmentstreif am Fundus, ergiebt sich einmal aus dem ganzen Aussehen dieses bogenförmigen dunkeln Gebildes, bezw. dem nach den Enden zu allmählich abklingenden Farbenton desselben und weiter aus der mit der wechselnden Beleuchtung des Fundus wechselnden Intensität der dunkeln Färbung. Bei enger Pupille

[1]) Otto. Beitrag z. Kenntniss der Veränderungen am Hintergrund hochgradig kurzsichtiger Augen. Ophth. Kongr. 1895. S. 139.

tritt nämlich der Schatten stärker hervor als bei weiter Pupille und ebenso wird der Schatten deutlicher, wenn das vom Reflektor zurückgestrahlte Licht mehr von der Seite her als in sagittaler Richtung in das Auge dringt. Der Nachweis der Ausbauchung ist zu erbringen durch das plötzliche Abbiegen oder Abknicken, häufig auch durch das stellenweise Verschwinden der Retinalgefässe, ferner durch die zum Theil sehr hochgradige parallaktische Verschiebung der den peripheren Rand des Schattens oder der Stufenbildung überschreitenden Retinalgefässe oder auch aus dem gleichen Verhalten der aus der Tiefe der Stufen bezw. aus dem Dunkel des Schatten auftauchenden Chorioidalgefässe. Ein weiteres wichtiges Merkmal besteht in der ganz plötzlich einsetzenden, auffallenden Farbendifferenz im Fundus, die centralwärts von der Stufen- bezw. Schattenbildung äusserst licht, fast albinotisch erscheint und die Chorioidalgefässe mit grosser Deutlichkeit erkennen lässt. Diese Farbendifferenz tritt um so auffälliger hervor, je mehr der periphere Fundus das Bild der Täfelung zeigt. Endlich ist auch mit dem Refraktionsaugenspiegel der Nachweis zu liefern, dass die Theile des Augenhintergrundes, welche unmittelbar centralwärts von dem Schatten oder der Stufe liegen, eine nicht unbeträchtlich höhere Refraktion zeigen als die Theile des Augenhintergrundes, welche unmittelbar peripherwärts von dem Schatten bezw. der Stufe liegen."

Otto führt diese Merkmale an, ohne dabei zu erwähnen, dass dieselben bereits im Jahre 1891 angegeben sind.

Wie aus dem oben Mitgetheilten hervorgeht, habe ich bereits in meiner ersten Publikation alle die von Otto aufgezählten Punkte, welche eine deutliche scharf begrenzte Ektasie erkennen lassen, angegeben. Den von mir dort angegebenen Merkmalen fügt Otto einzig und allein noch das Verhalten der dunkeln Bogenlinie bei enger und weiter Pupille bei, ein Punkt von sehr untergeordneter Bedeutung, untergeordnet mindestens den von mir bereits früher angeführten wichtigen Merkmalen gegenüber.

Otto giebt an, dass unter Zugrundelegung der genannten Merkmale in nicht zu seltenen Fällen der Nachweis einer bedeutenden, sich über den ganzen Umfang des hinteren Bulbusabschnitts erstreckenden Ausbuchtung der Augenhäute mit grösster Leichtigkeit zu erbringen ist, nämlich da, wo neben der ausge-

sprochensten parallaktischen Verschiebung eine fast rings um den hinteren Pol verfolgbare Schattenbildung sichtbar ist.

„In der Mehrzahl der Fälle ist der Nachweis der staphylomatösen Ausbuchtung der Augenhäute nicht ganz so eklatant, aber doch mit völliger Sicherheit zu erbringen. Es besteht in diesen Fällen neben den Gefässabbiegungen, der parallaktischen Verschiebung u. s. w. ein ausgesprochener Schatten zwar auf der nasalen Seite, nach oben und unten von der Papille verliert sich jedoch der Schatten: von hier ab ist dann das Vorhandensein der Ausbuchtung des Augenhintergrundes nur aus den Gefässabbiegungen, der parallaktischen Verschiebung und der damit zusammenfallenden scharfen Grenze des gelichteten Fundus zu erbringen.“ „Wenn auch in diesen Fällen öfter noch eine allmähliche Verringerung der Niveauunterschiede in der Richtung nach der Maculagegend zu stattfindet, gelingt es trotzdem fast immer, die genaue Grenze der Ausbuchtung auch auf der temporalen Bulbushälfte festzustellen und somit auch hier den Nachweis einer vollständigen kuppelartigen Ausbuchtung des Hintergrundes zu erbringen.“ „In einzelnen Fällen nimmt die Tiefe der nasalen Stufe so allmählich nach der temporalen Seite hin ab, dass man sich vergeblich bemüht, den Nachweis einer an bestimmter Stelle der temporalen Seite einsetzenden Ausbuchtung der Augenhäute zu liefern, trotzdem die starke Lichtung des centralen Fundustheiles auch hier eine Dehnung der Augenhäute vermuthen lässt.“ „Diese Fälle entsprechen völlig den von Weiss, Caspar und Masselon veröffentlichten und sind der Ausdruck einer partiellen, auf die nasale Seite beschränkten staphylomatösen Ausbuchtung des Hintergrundes.“

„Nicht selten sind die Fälle, wo eine mehrfache Schatten- bezw. Stufenbildung zu beobachten ist; zuweilen treten die Schatten bezw. Stufen sogar in ziemlich beträchtlicher Anzahl auf und gewährt dann der Hintergrund den Anblick einer förmlichen Terasse“.

Als einen von den von mir zuerst beschriebenen Fällen von scharfbegrenzter nasaler Ektasie abweichenden neuen Befund theilt Otto mit (S. 145), dass in einer Reihe von Fällen bei hochgradiger Myopie ohne jegliche Randschattenbildung eine ausgesprochene scharf begrenzte Staphylombildung vorkomme. In Bezug auf diesen Befund giebt er folgendes an: „Es treten dabei zwei Arten hervor, die eine, bei der die Ausbuchtung sich

in grösserer Nähe von Papille und Macula hält und dafür ziemlich tief ist, und eine zweite, wo die Ausbuchtung weniger durch ihre Tiefe als durch ihre Breite auffällt. In den ersten Fällen verläuft die Grenze der Ausbuchtung dann entweder nahe der Aussenseite der Macula entlang, oder aber sie kann die Maculagegend direkt durchqueren, oder aber sie kann zwischen Papille und Macula, oft hart an der Macula, vorbeiziehen. Zuweilen bleibt aber auch die Makulagegend wie auf einer Halbinsel des normalen röthlichen Fundus aus der ektatischen Zone ausgespart und bilden solche Fälle den Uebergang zu einer mehr partiellen Ektasiebildung, wie man sie in den verhältnissmässig niedrigeren Graden der hohen Myopie, zwischen 9.0 und 14.0 Dioptr. öfter und zumeist unten innen und unten aussen zu sehen Gelegenheit hat. In den Fällen der mehr breiten Entwickelung der Ausbuchtung greift diese zuweilen weit über die Maculagegend hinaus, so dass sie zuweilen bis in die Nähe der Wirbelvenen reicht; dabei tritt an der peripheren Grenze, sei es auf der nasalen, sei es auf der temporalen Seite, nicht selten ein glänzender, bogenförmiger, weisslicher oder gelblich-weisser Streifen auf."

„Noch ist hervorzuheben, dass in einer nicht unbedeutenden Zahl von Fällen die Existenz mehrfacher Ausbuchtungen nachzuweisen ist, und zwar der Art, dass innerhalb einer grösseren Ausbuchtung ein Theil der Augenwand nochmals stärker hervorgewölbt ist." Für gewöhnlich ist in diesen Fällen die circumpapilläre Zone, mit oder ohne Einschluss der Maculagegend, die am meisten vorgewölbte, was sich neben der verstärkten Lichtung u. s. w. des Fundus zuweilen auch durch einen innerhalb der grossen Ektasie auftretenden Schatten kundgiebt. Nicht immer jedoch ist die circumpapilläre Zone die am meisten vorgebuchtete." „In einzelnen Fällen (im Ganzen an vier Augen) konnte Otto „innerhalb einer grösseren Ektasie eine kuppelartige Ausbuchtung des hinteren Pols beobachten". „Einmal fand sich ein ähnlicher Zustand, nur nicht so auffallend ausgebildet, auch nasalwärts von der Papille."

Hinsichtlich des Grades der Myopie giebt Otto an, dass nach seinen Erfahrungen bei Myopien von 20,0 D. aufwärts die Staphylombildung ophthalmoskopisch stets nachgewiesen werden kann, und dass bei Myopien von 15 D. ab dieselbe nur ganz selten, aber doch zuweilen vermisst wird. Zwischen Myopien von

11,0 und 15,0 D. ist eine Staphylombildung in ungefähr der Hälfte der Fälle nachzuweisen. Der niedrigste Grad, in dem er eine Ektasie nachzuweisen vermochte, war Myopie von 9,0 D. und zwar fand sich die Ektasie bei einer derartigen Myopie in 24 Augen 9 mal.

Das Lebensalter der Individuen scheint bezüglich der Staphylombildung nur insofern eine Rolle zu spielen, als mit zunehmendem Alter die excessive Myopie höhere Grade erreicht; wo jedoch bei jugendlichen Individuen schon eine hochgradige Myopie vorhanden ist, lässt sich die Ektasie des Fundus — mit und ohne Schattenbildung — auch bei diesen nachweisen. Otto konnte diese Wahrnehmung bei 13 Kindern im Alter zwischen 7 und 14 Jahren machen.

Um einen ungefähren Anhalt über die Häufigkeit dieser ophthalmoskopisch nachweisbaren, wirklichen Staphylome zu haben, hat Otto die Zahl der in den Monaten März bis Juni in der Leipziger Universitäts-Augenklinik beobachteten Myopien aller Grade zusammengestellt und gefunden, dass unter 312 myopischen Patienten bei 55 die Existenz eines wirklichen Staphyloms festgestellt werden konnte. Ausserdem hatte Otto noch Gelegenheit, bei weiteren 20 Myopen, die schon seit längerer Zeit mit der Klinik in Verbindung standen — es waren zumeist wegen hochgradiger Myopie Discindirte — die Existenz des Staphyl. post. ophth. ophthalmoskopisch festzustellen.

Otto erwähnt, dass Sattler einen Bulbus besitzt, bei dem zu Lebzeiten ophthalmoskopisch hochgradige Myopie nachgewiesen war. Der Bulbus wurde in Formol gehärtet. „Dieser Bulbus zeigt zwischen den Ansätzen des Muscul. obliq. infer. u. rect. super. eine deutliche buckelförmige Vorwölbung, die bis an den Aequator reicht.“

Wenn in der sich anschliessenden Diskussion Leber mittheilt, dass das Vorkommen mit dem Augenspiegel erkennbarer scharf abgesetzter Ausbuchtungen der Bulbuswandung in der Umgebung des Sehnerven schon „viel länger bekannt sei, als es nach manchen Veröffentlichungen scheinen möchte“, dass in der v. Gräfe'schen Klinik in den 60er Jahren diese Fälle als Staphyl. post. verum von den gewöhnlichen Fällen, wo die Ektasie allmählich in die normalen Theile übergeht, unterschieden worden seien, so möchte ich hierzu nur das eine bemerken, dass — so viel mir bekannt — aus der Gräfe'schen Klinik niemals darüber

etwas veröffentlicht worden ist, und dass den Ophthalmologen die Sache unbekannt war.

Wenn Leber dann weiter sagt, dass sie schon damals gefunden hätten, dass diese Fälle nicht so überaus selten vorkommen, und dass die plötzliche Niveaudifferenz sowohl nasalwärts als „auch nach den anderen Richtungen" auftreten kann, so möchte ich speziell hierzu bemerken, dass nach Mittheilung von in der Handhabung des Augenspiegels hervorragend geübter Ophthalmologen diese ebenso wenig wie ich das angegebene Vorkommen von scharfbegrenzten Ektasien „nach den anderen Richtungen" hin bestätigen können, das man nach Lebers Mittheilung in den 60er Jahren in der Gräfe'schen Klinik so häufig beobachtete.

Ich selbst schloss an den Vortrag von Otto die Mittheilung an, erstens dass — was das Vorkommen von ringförmigen scharf begrenzten Ektasien betrifft, — auch ich in den letzten Jahren einen solchen Fall beobachtet habe; ferner, dass ich gleichfalls gelegentlich eine doppelte dunkle Bogenlinie gesehen habe. Wenn an der zweiten mehr peripher gelegenen Bogenlinie überhaupt eine Niveaudifferenz vorhanden war, so war dieselbe jedenfalls nur sehr gering. Was die von Otto angegebene Häufigkeit des Vorkommens betrifft, so war ich von dem von Otto angegebenen so grossen Prozentsatz sehr überrascht. Ich bemerkte hierzu, dass ich, „indem ich dem Gegenstand seit einer Reihe von Jahren fortgesetzt meine Aufmerksamkeit schenkte und in allen Fällen von Myopie nach der von mir zuerst ausführlich beschriebenen Veränderung suchte, doch auch in den letzten Jahren nur in verhältnissmässig seltenen Fällen" dieselbe gesehen habe. Dabei bemerkte ich aber ausdrücklich, „dass ich nur diejenigen Fälle hierher rechne, bei welchen über allen Zweifel erhaben deutlich eine scharf abgesetzte Ektasie nachgewiesen werden kann". Bei dieser Gelegenheit machte ich darauf aufmerksam, „dass man gelegentlich an der gleichen Stelle — also besonders nasalwärts von der Papille — eine dunkle Bogenlinie sieht, an deren Stelle aber keine deutliche Niveaudifferenz nachgewiesen werden kann". „Ob bezw. in welcher Beziehung derartige Fälle zu der unzweifelhaften, scharf begrenzten Ektasie stehen", liess ich einstweilen dahingestellt. Weiter unten werde ich — im Anschluss an die neu mitzutheilenden Fälle — näher auf diesen Punkt eingehen.

Auf der vorjährigen Naturforscher-Versammlung in Frankfurt a. M. habe ich Veranlassung genommen, eine Anzahl meiner neuen Fälle mit Demonstration der Zeichnungen des Augenspiegelbildes und von Gesichtsfeldaufnahmen mitzutheilen, welche letzteren einen sehr eigentümlichen Befund zeigen[1]).

Bevor ich — an der Hand meiner seitherigen Beobachtungen — den Gegenstand einer allgemeinen Besprechung unterziehe, möge es mir gestattet sein, einen Theil meiner neuen Einzelbeobachtungen in Kürze mitzutheilen. Die ersten der mitzutheilenden Fälle schliessen sich in ihrem Verhalten eng den früher beschriebenen an, in einem weiteren handelt es sich um eine annähernd ringförmige Ektasie um die Papille, ein weiterer Fall hat dadurch ein besonderes Interesse, dass ich bei langjähriger Beobachtung desselben mit fortschreitender Myopie die allmähliche Ausbildung einer deutlichen scharfrandigen nasalen Ektasie verfolgen konnte. In dem letzten Fall war unweit der Papille auf der temporalen Seite eine deutliche scharfrandige Ektasie nachweisbar. Anschliessend an diese Fälle von deutlicher scharf begrenzter Ektasie am hinteren Pol werde ich noch etwas näher auf diejenigen Fälle eingehen, in welchen ungefähr an der gleichen Stelle, wo sich bei den erstgenannten Fällen die dunkle Bogenlinie bei scharfrandiger Ektasie findet, nur eine dunkle Bogenlinie ohne scharfbegrenzte Niveaudifferenz an dieser Stelle zu sehen ist, welche häufig einen Abschnitt des Augenhintergrundes mit anderem Farbenton abgrenzt. Sowohl bei Mittheilung der einzelnen Fälle als auch zum Schluss werde ich Gelegenheit nehmen, auf das in manchen Fällen von hochgradiger Myopie höchst eigenthümliche Verhalten des Gesichtsfeldes für Farben einzugehen.

Fall 1.

Herr Dr. jur. H., Versicherungsbeamter von Heidelberg, 25 Jahre alt, kam am 22. April 1893 zur Untersuchung.

[1]) Nachdem die vorliegende Arbeit schon abgeschlossen war, erschien die 2. Auflage des ophthalmosk. Atlas von Haab. In demselben ist eine Abbildung einer nasalen scharf begrenzten Ektasie bei hochgradiger Myopie (Myopie 30,0 D.) enthalten, welche sich in Bezug auf das Verhalten des dunkeln Bogenstreifs (an welchem da, wo die Stufe sich peripherwärts gegen den übrigen Augengrund absetzt, eine zarte helle Linie gezeichnet ist, sowie sich dieselbe in meinen Abbildungen vom Jahre 1891 in einigen Fällen dargestellt findet) sowie in Bezug auf das Verhalten der Gefässe etc. den früher von mir gegebenen Darstellungen anschliesst.

Bei der vorgenommenen Sehprüfung wird am rechten Auge mit konkav 22,0 D. S = $^6/_{15}$ gefunden, am linken Auge mit konkav 20,0 D. S = $^6/_{15}$.

In der Nähe wird Jägers Schriftprobe Nr. 1 in 9—4 cm gelesen. Bei Betrachten des Patienten macht es ganz den Eindruck, als ob etwas Strabismus convergens bestehe. Abwechselndes Verdecken der Augen ergiebt, dass beide Augen richtig eingestellt sind. Der Eindruck von strabismus convergens wird dadurch hervorgerufen, dass der Winkel α negativ ist, die Gesichtslinie schneidet die Hornhaut temporalwärts von der Hornhautmitte. Bei dem Prismenversuch wird für die Ferne dyn. Divergenz = 4^0, für die Nähe dyn. Divergenz = 14^0 gefunden.

Einen auffallenden Befund findet man bei der Augenspiegeluntersuchung. Die Papille erscheint längsoval und ist von einem grossen sog. ringförmigen Staphylom umgeben, das auf der temporalen Seite am breitesten ist und nach oben einen Fortsatz zeigt. Dieses ringförmige Staphylom ist besonders deutlich auf der temporalen Seite von einer dunkeln Linie eingefasst. In seiner temporalen Hälfte sieht man einzelne breite Chorioidalgefässe. Als auffallendste Erscheinung findet man ungefähr $1^1/_2$ Höhendurchmesser der Papille von der nasalen Grenze des Ringstaphyloms entfernt eine dunkle Bogenlinie, welche annähernd konzentrisch zur Papille verlaufend nach oben und nach unten sich allmählich verliert, wobei sie sich nach unten etwas der Papille nähert, nach oben etwas von der Papille abrückt. An der Stelle des dunkeln Bogens, welcher bei wechselnder Haltung des Augenspiegels seine Breite ändert, sieht man die nasalwärts verlaufenden Netzhautgefässe eine deutliche brüske Biegung machen, welche bei den weiter oben und weiter unten verlaufenden Gefässen weniger deutlich ist. Dass hier die Netzhautgefässe an einer steilwandigen Stufe hinaufsteigen, erkennt man auch deutlich an der exquisiten parallaktischen Verschiebung der diesseits und jenseits der dunkeln Bogenlinie gelegenen Gefässstücke sowie auch aus der Refraktionsbestimmung im aufrechten Bild. Die peripherwärts von der dunkeln Bogenlinie gelegene Netzhautpartie hat eine merklich niedrigere Myopie als die Partie nach der Papille zu. Sehr auffallend erscheint, dass das Kolorit des Augengrundes nächst dem Ringstaphylom sehr viel lichter ist, besonders deutlich nasalwärts, so dass hier die ganze Netzhautpartie bis zur dunkeln Bogenlinie mehr

gelblich-roth ist mit ziemlich scharfer Abgrenzung gegen die peripheren Theile; diese lichtere Partie zieht sich — temporalwärts allmählich in das gesättigtere Kolorit des übrigen Augengrundes übergehend — um das Ringstaphylom herum. Im ganzen Bereich dieser lichteren Zone sieht man deutlich breite Chorioidalgefässe durchschimmern. Der Uebergang von der central gelegenen lichter gefärbten Partie zu dem peripheren



Fig. 1.

Fall 1. D. H. 25 J. alt. Myopie 22,0 resp. 20,0 D. Rechtes Auge. Gesichtsfeld für Weiss (durchzogene Linie) und für Roth gestrichelte Linie. Gesichtsfeld für Roth schräg schraffirt. Blinder Fleck für Weiss weiss. An denselben temporalwärts anschliessend eine bogenförmig nach aussen abgegrenzte Zone herabgesetzter Empfindung, innerhalb welcher nur undeutlich die Bewegung von Weiss gesehen wird. Fixationspunkt 15^0 nasalwärts vom Nullpunkt.

dunkler gefärbten Augengrund vollzieht sich, wie bemerkt, auf der temporalen Seite ganz allmählich. An keiner Stelle ist hier (temporalwärts) auch nur eine Andeutung einer steilrandigen Ektasie zu sehen. In der Maculagegend sieht man lichte gelbliche Fleckchen mit unvollständigem lichtem Pigmentsaum. Beigegebene Abbildung (Fig. 1, Taf. I), welche mein früherer

Assistent Herr Dr. O. Brugger angefertigt hat, soll die beschriebenen Veränderungen veranschaulichen.

Auch in dem vorstehend mitgetheilten Fall wurde bei der Gesichtsfeldaufnahme, anschliessend an den stark vergrösserten blinden Fleck, eine Zone von herabgesetzter Empfindlichkeit gefunden und zwar an dem rechten Auge deutlich ausschliesslich auf der dem Fixationspunkt entgegengesetzten Seite, wie dies an

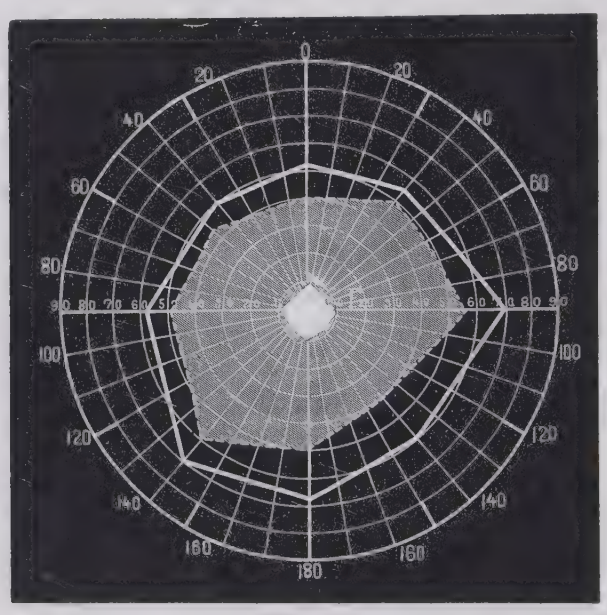

Fig. 2.

Fall 1. D. H. 25 J. alt. Myopie 22,0 resp. 20,0 D. Linkes Auge. Gesichtsfeld für Weiss (ausgezogene Linie) und für Roth (gestrichelte Linie). Blinder Fleck für Weiss weiss. Anschliessend an denselben (getüpfelt) Saum, in welchem von Weiss nur undeutlich die Bewegung erkannt wird. Fixationspunkt 15° nach innen vom Nullpunkt. Gesichtsfeldaufnahme. 1893.

beistehender Fig. 1 ersichtlich ist. Die Vergrösserung des blinden Flecks dürfte hauptsächlich durch das Ringstaphylom bedingt sein, die an den blinden Fleck anstossende, nach der Peripherie bogenförmig scharf abgegrenzte Zone herabgesetzter Empfindung dürfte der nach rückwärts ausgebauchten lichter gefärbten Netzhautpartie zwischen nasalem Rand des Ringstaphylom und der dunkeln Bogenlinie entsprechen. An dem anderen, rechten Auge, schliesst an den gleichfalls stark vergrösserten blinden Fleck nicht nur auf der

dem Fixationspunkt entgegengesetzten Seite ein Saum herabgesetzter Empfindlichkeit an, sondern auch nach der Seite des Fixationspunktes zu ist anschliessend an den blinden Fleck ein kleiner Bezirk nachweisbar, in welchem die Netzhautempfindung etwas herabgesetzt ist.

Kopf-, Gesichts- und Orbitalbildung im mitgetheilten Fall betreffend möchte ich noch hinzufügen, dass

$$\text{der Schädelindex} = \frac{156}{182} \cdot 100 = 86$$

$$\text{der Obergesichtsindex} = \frac{66}{136} \cdot 100 = 48{,}5$$

$$\text{und der Orbitalindex Rechts} = \frac{31}{34.5} \cdot 100 = 89$$

$$\text{und Links} = \frac{31.5}{33} \cdot 100 = 95{,}5 \text{ gefunden wurde,}$$

wobei bezüglich des letzteren bemerkt sei, dass die Orbitabreite R = 34,5 und L = 33 sich auf den tieferen Orbitaeingang I bezieht[1]) und nicht auf den vorderen Eingang, bei dem auf der medialen Seite der Recessus noch hinzukommt, der zur Aufnahme des Thränensacks dient. Nach den mitgetheilten Maassen ist der Orbitaeingang ziemlich gross.

Der Hornhautscheitel liegt, mit meinem Exophthalmometer gemessen, rechts 17½, links 17 mm vor dem äusseren Orbitalrand.

Was die Gesichtsbildung betrifft, so sind die Seitentheile des Gesichts ziemlich stark nach vorn zu geneigt. Die Schläfenbreite ist verhältnissmässig gross (143), der Abstand der äusseren Orbitalränder ziemlich klein (94), die grösste Jochbreite 136, der Abstand vom Ohr bis zum äusseren Orbitalrand ist 72 mm.

Die Beweglichkeit beider Augen ist sehr ausgiebig, nach innen können die Augen soweit geführt werden, dass ⅓—½ Hornhautbreite nach innen von einer durch den unteren Thränenpunkt gelegt gedachten vertikalen Linie zu liegen kommt, nach aussen soweit, dass der äussere Hornhautrand die äussere Kommissur berührt.

Fall 2.

Frau Therese K. 65 Jahre alt, von Gross-Eichelsheim bei Mosbach kam im Dezember 1894 zur Untersuchung.

---

[1]) Weiss, Zur Anatomie d. Orbita III, S. 11.

Patientin ist von Jugend auf stark kurzsichtig. Der Vater und ein Bruder der Patientin waren gleichfalls stark kurzsichtig. Frau K. hat 9 Kinder, welche sämmtlich gut sehen bis auf das älteste, einen Sohn, der ebenfalls stark kurzsichtig ist.

Mit freiem Auge wird beiderseits nur Snellen Schriftprobe Nr. LX auf 1/4 m Entfernung gesehen.

Mit Konkav 20,0 D. wird knapp 6/30 gesehen. In der Nähe wird Jägers Schriftprobe Nr. I in ca. 6 cm gelesen. Pupillen von mittlerer Weite, gleichweit, reagiren gut auf Lichteinfall direkt und konsensuell.

Die Augenmedien sind rein bis auf einige Glaskörperflocken. Bei der Augenspiegeluntersuchung findet man hochgradige Myopie bei grossem ringförmigen Staphylom. An dem Staphylom sind mehrere Abschnitte zu unterscheiden wie es in der Zeichnung (Fig. 2, Taf. I) angegeben ist. Die grössere temporale Hälfte des „Ringconus" wird durch einen leicht bogenförmigen nahezu vertikal verlaufenden breiten hellweissen Streif in zwei Abschnitte getheilt, von denen der mehr temporal gelegene durch eine ziemlich gleichmässig weisse Farbe ausgezeichnet ist. Das grosse „ringförmige Staphylom" ist grossentheils von einem an einigen Stellen zarten, an anderen Stellen breiteren Pigmentsaum eingefasst.

Etwa 1 1/2 Höhendurchmesser der Papille von der nasalen Grenze des sogen. Staphyloma posticum entfernt sieht man eine leicht bogenförmige dunkle Linie, welche von oben nach unten annähernd konzentrisch zur Papille verläuft, nach oben und unten sich allmählich verliert, dabei nach unten (im umgekehrten Bild) sich dem Rande des Staphylom mehr und mehr annähernd. Der genannte dunkle Bogenstreif erscheint in der Mitte am breitesten. Die Netzhautgefässe, welche hier über denselben herüberlaufen, zeigen eine deutliche brüske Abbiegung. Deutliche parallaktische Verschiebung der Gefässe lässt erkennen, dass hier eine scharf begrenzte Niveaudifferenz besteht. Nach oben und nach unten verflachen sich die Grenzen der Ektasie und dem entsprechend sieht man hier nach den Enden des dunkeln Bogenstreifens zu die Netzhautgefässe eine geringere Biegung machen bezw. mehr geradelinig darüber ziehen. Ein kleines Gefässchen kann man von der Papille aus bis zur dunkeln Bogenlinie verfolgen, aber nicht mehr jenseits derselben. Bei der Untersuchung im aufrechten Bild ist diesseits der dunkeln Bogen-

linie (nach der Papille zu) eine höhere Refraktion zu konstatiren als jenseits derselben peripherwärts — besonders deutlich in dem horizontalen Meridian. Der Augengrund peripherwärts von der dunkeln Bogenlinie hat eine entschieden viel dunklere Färbung als die ektasirte Partie, welche einen mehr gelblich-rothen Farbenton zeigt, der nach oben und unten um das Staphylom sich fortsetzend temporalwärts allmählich in das dunklere Kolorit des

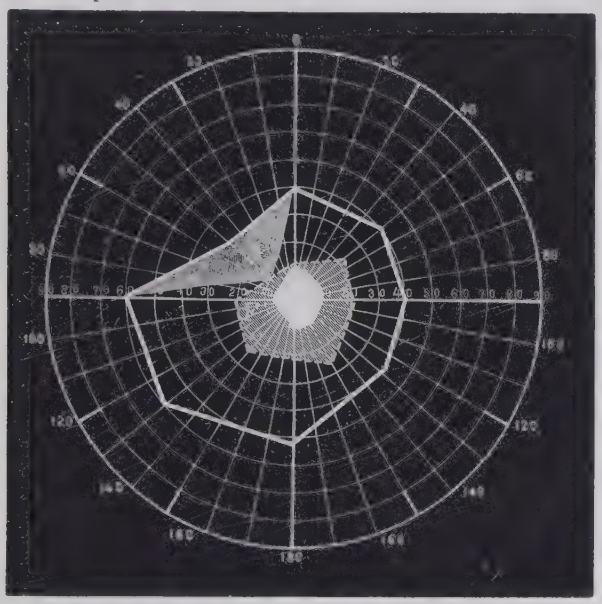

Fig. 3.

Fall 2. Frau Therese K. 65 J. alt. Myopie 20,0 D. Rechtes Auge. Gesichtsfeld für Weiss und Roth aufgenommen am 8. Dez. 1894. Aussengrenze für Weiss ausgezogene Linie. Blinder Fleck für Weiss weiss. Nach oben links wird Weiss nur undeutlich gesehen. Aussengrenze für Roth — — gestrichelte Linie. Fixationspunkt 15° nach innen vom Nullpunkt.

übrigen Augengrundes übergeht. In dem linken Auge sind central chorio-retinale Veränderungen zu sehen. An dem linken Auge ist die nasale scharfbegrenzte Ektasie mit erheblicher Niveaudifferenz unweit von der Grenze des „ringförmigen Conus“ viel deutlicher ausgesprochen als an dem rechten. An dem letzteren ist auch ein deutlicher dunkler Bogenstreifen an korrespondirender Stelle wie an dem linken Auge zu sehen. Die darüber verlaufenden Netzhautgefässe zeigen nur eine leichte Biegung, sind aber nicht brüsk abgesetzt. Eine erhebliche Niveaudifferenz ist nicht nachzuweisen. Ganz in gleicher Weise wie

an dem linken ist aber auch an dem rechten ein grosser Unterschied in dem Kolorit des Augengrundes diesseits und jenseits der dunkeln Bogenlinie zu konstatiren. Peripherwärts von derselben ist das Colorit dunkelroth, jenseits derselben lichter gelblichroth.

Höchst auffallend ist der Befund der perimetrischen Gesichtsfeldaufnahme, welche am 8. Dezember 1894 vorgenommen wurde. Die Augengrenze für Weiss ist in beiden Augen klein, am auffallendsten am linken Auge. Der blinde Fleck ist be-

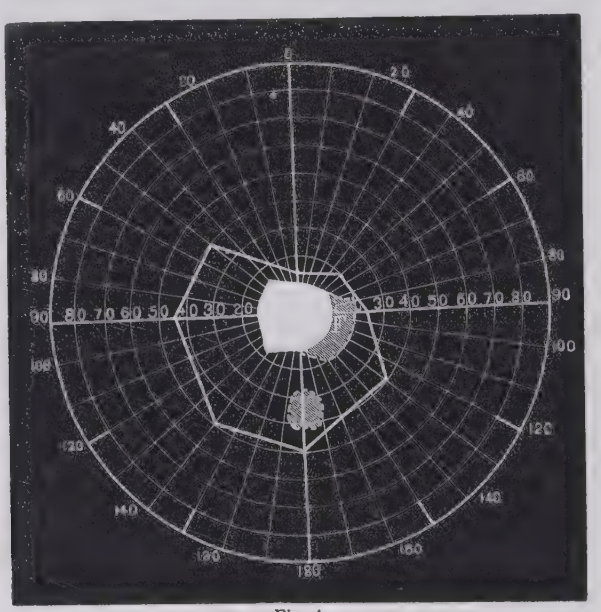

Fig. 4.

Fall 2. Frau K. 65 J. alt. Myopie 20,0 D. Linkes Auge. Gesichtsfeld für Weiss und Roth aufgenommen am 8. Dezember 1894. Aussengrenze für Weiss ausgezogene Linie. Blinden Fleck für Weiss weiss. Roth wird nur in 2 kleinen inselförmigen Bezirken gesehen am Fixationspunkte und nach unten von demselben. Fixationspunkt 15° vom Nullpunkt.

deutend vergrössert. Ein höchst merkwürdiges Verhalten wird bei der Gesichtsfeldaufnahme[1]) für roth gefunden. Roth wird im linken Auge nur in einem kleinen Bezirk um den Fixationspunkt als roth[2]) gesehen und ausserdem in einem kleinen inselförmigen Bezirk im unteren Theil des Gesichtsfeldes (cf. beistehende Fig. 3 und 4).

---

[1]) Auf der vorjährigen Naturforscher-Versammlung in Frankfurt a./M. hatte ich Gelegenheit u. a. auch dieses Gesichtsfeld Fachgenossen vorzulegen.

[2]) Ob im Sinne der Theorie von J. v. Kries, nach welcher die Farben-

Fall 3.

Frau Anna B., 45 Jahre alt, von Winnweiler in der bayerischen Rheinpfalz ist angeblich von Jugend auf kurzsichtig. Wie Patientin erzählt, war sie mit fünf Jahren schwer an Masern erkrankt. Nach der Masernerkrankung sollen die Augen erkrankt sein und seit dieser Zeit sei sie kurzsichtig. Ausgedehnte Hornhautflecken an dem rechten Auge, welche man jetzt sieht, dürften damals entstanden sein. Als Mädchen hat Patientin das Nähen gelernt und die Augen sehr angestrengt beschäftigt. Seit etwa 16 Jahren sieht Frau B. sehr schlecht mit dem linken Auge, seit einiger Zeit bemerkt sie auch erhebliche Abnahme des Sehvermögens an dem bis dahin ziemlich gebrauchsfähigen rechten Auge.

Die Eltern und Geschwister sollen alle gut sehen. Angeblich Niemand in der Verwandtschaft kurzsichtig.

Mit freiem Auge wird rechts Probebuchstabe LX nur auf etwa knapp ein Meter gesehen, mit Konkav 22,0 D. $^{6}/_{20}$; Jägers Schriftprobe Nr. 1 in $8^{1}/_{2}$—6 cm.

Links werden die Finger der vorgehaltenen Hand dicht vor dem Auge gezählt, Gläser bessern das Sehen nicht.

Die Pupille des rechten Auges reagirt ziemlich gut auf Lichteinfall, während die linke Pupille auf Lichteinfall kaum eine Reaktion zeigt. An dem linken Auge findet man eine unvollständig entwickelte lichte Sternfigur nahe der hinteren Linsenfläche. Im Glaskörper zahlreiche Trübungen. Der ganze Augenhintergrund zeigt das Bild höchstgradiger Pigment-Rarefikation des Pigmentepithels; über den ganzen Augenhintergrund verbreitet sieht man zahlreiche, meist kleinere dunkle Fleckchen, zum Theil verästelte Figuren zeigend, meist von plumper Form. Grosser Conus. Das Augenspiegelbild erinnert etwas an manche Formen von Retinitis pigmentosa. Das Gesichtsfeld ist stark eingeschränkt, am besten wird nach rechts und nach unten gesehen.

An dem anderen (rechten) Auge sieht man anschliessend an die längsovale Papille einen grossen Conus auf der temporalen Seite, an welchem, durch eine bogenförmig verlaufende Linie

---

empfindung durch die Zapfen vermittelt wird, bei einer Dehnung der Formhäute des Auges speciell der Netzhaut die Zapfen in erster Linie und zwar nach ganz bestimmter Richtung hin verändert werden, sei dahingestellt.

getrennt, zwei Abschnitte zu sehen sind, ein direkt an die Papille anschliessender halbmondförmiger Abschnitt von mehr weisser Farbe und mehr peripher ein unregelmässig begrenzter Abschnitt von mehr gelblich-weisser Farbe. Der Conus ist von einem Pigmentsaum eingefasst. Anschliessend an den medialen Papillenrand sieht man einen breiten dunkeln Pigmentsaum, welcher sich nach oben fortsetzt und ein kleineres, nur durch einen Pigmentzug von dem oberen Theil des Conus getrenntes, weisses Feld umgiebt. Etwa 1—1½ Papillendurchmesser von dem medialen Papillenrand entfernt sieht man eine dunkle Bogenlinie, welche, nahezu vertikal verlaufend, in der Mitte — das ist ungefähr im Horizontalmeridian — am breitesten ist und sich nach oben und unten allmählich verliert, nach unten zu mehr und mehr schmäler werdend. Der dunkle Bogenstreif wird nach der Peripherie durch einen schmalen lichten Streif eingesäumt, jenseits dessen man noch eine zarte dunkle Linie sieht. Einige Gefässe, welche annähernd in horizontaler Richtung über den dunkeln Bogenstreif hinwegziehen, zeigen deutlich eine brüske Abbiegung ihres Verlaufes, weniger bezw. überhaupt nicht ist das bei den weiter oben und unten darüber ziehenden Gefässen der Fall. Deutliche parallaktische Verschiebung der abgebogenen Gefässstücke an der dunkeln Bogenlinie diesseits und jenseits derselben, sowie die Refraktionsbestimmung im aufrechten Bild ergeben zur Evidenz, dass eine scharf begrenzte nasale Ektasie vorliegt. Die ektasierte Partie zeigt zwischen medialem Papillenrand und der dunkeln Bogenlinie ein auffallend helles Kolorit, das nach oben und unten allmählich in das Kolorit des übrigen Augengrundes übergeht. Auch peripher von dem dunkeln Bogenstreif erscheint der Augenhintergrund licht wie überhaupt in der ganzen Peripherie. Am dunkelsten roth erscheint die Maculagegend mit nächster Umgebung. (In der Zeichnung hätte dieses Verhalten etwas deutlicher hervortreten sollen.) In der Maculagegend sieht man chorio-retinale Veränderungen (vergl. Fig. 3, Taf. II).

Eine deutliche nasale Ektasie, wie sie eben für das rechte Auge beschrieben worden, konnte an dem linken nicht beobachtet werden.

Bei der perimetrischen Gesichtsfeldaufnahme wurde die Aussengrenze klein angegeben, sehr klein die Gesichtsfeldgrenzen für Blau, Roth und Grün, dabei fielen medial und nach oben

die Grenzen von Blau, Roth und Grün nahezu zusammen und nach oben war für alle drei Farben übereinstimmend gross ein scharfwinkliger einspringender Gesichtsfelddefekt (cf. Taf. VI. Fig. 1). Da die Grenzen des blinden Fleckes von der Patientin nicht genügend exakt angegeben wurden, ein Kriterium, das auch von Ole Bull hervorgehoben wird, so halte ich auch die anderweitigen Angaben der Patientin in Betreff des Gesichtsfeldes nicht für ganz einwandsfrei.

Fall 4.

Frau Sarah K., 57 Jahre alt, kam im Dezember 1893 zur Untersuchung. Patientin ist von früher Jugend auf stark kurzsichtig.

Mit freiem Auge wird rechts $^1/_{LX}$, links etwas weniger als $^1/_{LX}$ gesehen, mit konkav 16,0 R.: $^6/_{30}$, L.: $^6/_{60}$.

Pupillen reagiren gut auf Lichteinfall.

Bei der Augenspiegeluntersuchung findet man ein grosses „ringförmiges Staphylom" mit buchtigen Rändern. Auf der temporalen Seite grosse chorioiditische atrophische Herde mit lappig gebuchteten Rändern (ähnlich wie bei dem Conus). Auf der temporalen Seite sieht man innerhalb des Conus einen nahezu vertikal verlaufenden weissen Streif. Als sehr auffallende Erscheinung findet man unweit von dem medialen Rande des Conus einen breiten dunkeln Bogenstreif, an dessen Stelle die Netzhautgefässe eine brüske Biegung machen (cf. Fig. 4, Taf. I). Parallaktische Verschiebung etc. lassen eine deutliche scharfbegrenzte nasale Ektasie an dieser Stelle erkennen.

Im vorliegenden Fall ist dieser Befund an beiden Augen zu konstatiren.

Bei der Gesichtsfeldaufnahme wird die Aussengrenze für Weiss annähernd normal gefunden. Der blinde Fleck ist bebedeutend vergrössert (cf. Gesichtsfeld Fig. 8, Taf. VII).

Fall 5.

Susanne B., 34 Jahre alt, Dienstmagd aus Grünstadt, ist angeblich von frühester Jugend auf stark kurzsichtig. In der Familie sonst Niemand kurzsichtig. Der Vater (Taglöhner) und die Mutter sehen beide gut, ebenso auch die beiden Geschwister der Patientin, ein Bruder und eine Schwester.

Patientin sieht mit freiem Auge

Rechts $\frac{1}{LX}$:
Links $\frac{1.5}{LX}$: mit Konkav 16,0 knapp $^{6}/_{30}$.

In der Nähe wird Jägers Schriftprobe No. 1 in 9—5 cm gelesen.

Bei der Augenspiegeluntersuchung sieht man einen mässig grossen „ringförmigen Conus“ mit stärkster Entwickelung nach der temporalen Seite. Der Conus zeigt einen dunklen Pigmentsaum. Der Augengrund erscheint sehr licht, besonders auffallend in der Gegend des hinteren Pols, wo man bei der hellblonden Patientin in grosser Ausdehnung die Chorioidgefässe als lichtgelbe vielfach gewundene Bänder deutlich durchschimmern sieht. In der Maculagegend sieht man eine Gruppe von rundlichen blendend weissen Fleckchen, die zum Theil von einem schwarzen Pigmentsaum eingefasst sind.

Auf der nasalen Seite sieht man etwa $1^{1}/_{2}$ Papillendurchmesser von dem Rande des „Conus“ entfernt annähernd vertikal verlaufend eine dunkle Bogenlinie, welche sich nach oben und nach unten allmählich verliert. Die darüber ziehenden Netzhautgefässe zeigen an der Stelle des dunkeln Bogenstreifs eine brüske Biegung, wenigstens die über den mittleren Theil desselben verlaufenden, die mehr nach oben und nach unten verlaufenden Gefässe in abgeschwächtem Maasse. Die Partie des Augengrundes zwischen Conus und der genannten Bogenlinie erscheint viel heller als der übrige Augengrund, auch der peripherwärts an die Bogenlinie anschliessende Theil ist etwas lichter, wenn auch nicht in dem gleichen Grad (cf. Fig. 5, Taf. IV und V).

Ungefähr in einem Abstand von gleichfalls 1—$1^{1}/_{2}$ Höhendurchmesser der Papille sieht man konzentrisch zu der ersten dunklen Bogenlinie eine zweite kürzere und schmälere dunkle Bogenlinie. Eine deutliche Abbiegung der Gefässe ist an dieser zweiten Bogenlinie nicht zu konstatiren, ebenso auch nicht eine Refraktions-Differenz diesseits und jenseits derselben bei der Untersuchung im aufrechten Bild.

Die brüske Abbiegung der Netzhautgefässe an Stelle der ersten dunklen Bogenlinie mit auffallender parallaktischer Verschiebung, wechselnder Schattenbreite und die ophthal-

moskopische Refraktionsbestimmung diesseits und jenseits derselben lassen über allen Zweifel deutlich hier eine scharf begrenzte nasale Ektasie erkennen. An der Stelle der zweiten Bogenlinie konnte ich mich von dem Bestehen einer Niveaudifferenz nicht überzeugen.

Der eben geschilderte Befund bezieht sich auf das linke Auge, ähnlich wurde der an dem rechten gefunden. Nur war an dem rechten Auge der Conus kleiner; hier sah man denselben auf der temporalen Seite, nach oben und nach unten die Papille umgreifen. Die nasalwärts ungefähr in gleichem Abstand wie links sichtbare dunkle Bogenlinie war etwas weniger deutlich. Die Partie zwischen nasalem Papillenrande und dunkler Bogenlinie erscheint erheblich lichter als der mehr peripher gelegene Augengrund. An der Stelle der dunklen Bogenlinie zeigen die darüber verlaufenden Netzhautgefässe eine deutliche scharfe Abbiegung. Die durch den Nachweis parallaktischer Verschiebung und besonders durch die ophthalmoskopische Refraktionsbestimmung erkennbare scharfrandige nasale Ektasie ist am rechten Auge geringer als an dem linken. Dabei sei noch bemerkt, dass man bei der Augenspiegeluntersuchung den Eindruck bekommt, als ob an dem rechten Auge von der dunklen Bogenlinie an die Netzhautgefässe wie auf einer schiefen Ebene hinauf nach vorn ziehen.

Bei der wiederholt vorgenommenen perimetrischen Gesichtsfeldaufnahme waren die Angaben der Patientin so unsicher, dass auf dieselben kein grosser Werth gelegt werden konnte.

Fall 6.

Joseph E., 52 Jahre alt, Seiler von Mannheim, ist von früher Jugend auf kurzsichtig. In der Familie ist Niemand sonst kurzsichtig ausser einem Bruder, welcher gleichfalls höchstgradig kurzsichtig war.

Die Augen sind stark prominent. Der Gesichtsausdruck hat dadurch etwas starres.

Mit freiem Auge wird LX nur auf etwa $^1/_2$ m gesehen; mit Konkav 20,0 $\frac{1,5}{60}$. In der Nähe wird rechts Jäger's Schriftprobe Nr. 1 in ca. 6 cm gelesen, links Jäger Nr. 3 in ca. 6 cm. Für die Ferne besteht dynam. Divergenz = 8°. Vordere Augen-

kammer tief. Die Pupillen von mittlerer Weite, reagiren direkt und konsensuell, aber etwas träge.

Auf Atropin werden die Pupillen nur schwer und nur wenig erweitert, ebenso auch wenn erst Kokain und dann Atropin eingeträufelt werden. Bei Durchleuchtung mit dem Augenspiegel sieht man besonders im rechten Auge peripher radienförmig angeordnete Linsentrübungen. Im Glaskörper feine und gröbere Trübungen, links mehr als rechts.

Im Augengrund sieht man ein grosses sogenanntes Ringstaphylom, das von Pigment eingesäumt ist und in dessen Bereich man grosse Chorioidalgefässe, resp. Skleralgefässe, durchschimmern sieht. Auf der medialen Seite schliessen sich an das Staphylom, dasselbe dadurch grösser erscheinen lassend, noch einige weisse, atrophische Stellen an, welche durch einen mehr oder weniger breiten Pigmentsaum von dem Conus getrennt sind. Die an den medialen Rand des Conus nächstangrenzende Partie zeigt ein merklich lichteres Kolorit. Peripherwärts wird diese Partie durch einen dunklen Bogenstreif begrenzt, der etwa $1^1/_2$ Papillendurchmesser von dem medialen Rande des Conus zu sehen ist, und an dessen Stelle die darüber verlaufenden Netzhautgefässe eine brüske Biegung machen. Was den dunkeln Bogenstreif betrifft, so ist derselbe in der Mitte — ungefähr dem Horizontalmeridian entsprechend — am breitesten, nach oben und nach unten hört er, sich allmählich verschmächtigend, auf. Nach der Papille zu sieht man in diesem Falle nächst dem dunklen Bogen einen ganz schmalen, hellen Streif. Ausgesprochene, scharf absetzende parallaktische Verschiebung und ophthalmoskopische Refraktionsbestimmung diesseits und jenseits der dunklen Bogenlinie lassen unzweifelhaft eine scharf begrenzte nasale Ektasie erkennen. Unweit von dem beschriebenen dunklen Bogenstreif sieht man — diesem annähernd parallel verlaufend — noch ein zweites kleineres dunkles Bogenstück; doch ist an dessen Stelle keine irgend auffällige Abbiegung der darüber verlaufenden Netzhaut gefässe zu sehen.

In der Maculagegend sieht man chorio-retinale Veränderungen.

Der mitgetheilte Befund bezieht sich auf das rechte Auge. Fig. 6 Taf. IV u. V soll das Gesagte illustriren; an dem linken Auge sieht man an korrespondirender Stelle, wo an dem rechten die deutlich scharf begrenzte nasale Ektasie zu erkennen ist, einen kurzen dunkeln Bogenstreif, doch ist an diesem Auge hier

nicht mit Sicherheit eine sich mit scharfem Rande absetzende Niveaudifferenz zu konstatiren.

Bei der perimetrischen Gesichtsfeldmessung wird ein sehr auffallender Befund konstatirt. Der blinde Fleck ist vergrössert, um den vergrösserten blinden Fleck herum ist ein Bezirk von herabgesetzter Empfindung für Weiss nachweisbar, von dem weissen Quadrat wird hier nur undeutlich die Bewegung wahrgenommen. Roth und Blau werden in gleich grossem Bezirk überhaupt nicht erkannt. Die dem Fixationspunkt entgegengesetzte Grenze dieses Bezirks herabgesetzter Empfindung ist an dem rechten Auge, wo die scharf begrenzte nasale Ektasie nachweisbar ist, leicht bogenförmig gestaltet und dürfte mit dem ophthalmoskopisch sichtbaren dunklen Bogenstreif korrespondiren. (Vgl. Gesichtsfeldtafel VI, Fig. 3, 4 und 5.)

Fall 7.

Frau M. B., 50 Jahre alt von Mannheim, ist von früher Jugend auf stark kurzsichtig.

Im 4. Lebensjahr soll auf beiden Augen eine Augenentzündung aufgetreten sein, welche von da ab häufig recidivirte. Von diesen Augenentzündungen sind zahlreiche Hornhauttrübungen zurückgeblieben. An dem rechten Auge kam es seinerzeit in der Kindheit zur Perforation eines Hornhautgeschwürs mit Irisvorfall. Es entstand ein Leucoma adhaerens. Wegen desselben wurde eine Iridektomie nach oben gemacht. Mit Konkav 20,0 D. wird rechts $^{6}/_{60}$ gesehen; das linke Auge ging vor einigen Jahren durch eine eiterige Entzündung zu Grunde.

Wie Patientin angibt, ist ausser ihr Niemand in der Familie kurzsichtig. Vater (Landwirth) und Mutter haben gut gesehen, desgleichen sehen auch die Geschwister gut. An dem stark kurzsichtigen rechten Auge besteht nach oben ein künstliches Coloboma iridis, der ganze mittlere Theil der Hornhaut ist von einer ausgedehnten dichten weissen Trübung eingenommen, in welche die Iris eingeheilt ist.

Bei der Augenspiegeluntersuchung findet man bei Glaskörpertrübungen ein grosses ringförmiges „Staphyloma postic.“ mit stärkster Entwickelung auf der temporalen Seite, nach unten aussen anschliessend an den Conus sieht man einen atrophischen Herd. Ungefähr $1^{1}/_{2}$ Papillendurchmesser von dem medialen Rande des

Conus entfernt sieht man eine dunkle Bogenlinie, an welcher die darüber verlaufenden Gefässe eine deutliche Abknickung zeigen. Parallaktische Verschiebung und ophthalmoskopisch deutlich nachweisbare Niveaudifferenz lassen eine nasalwärts scharfrandig begrenzte Ektasie erkennen. Die perimetrische Gesichtsfeldaufnahme ergab einen sehr eigenthümlichen Befund. Die Aussengrenze für Weiss ist nicht gerade sehr klein. Wie an beistehender Fig. 5 und 6 zu sehen — ist der blinde Fleck erheblich vergrössert.

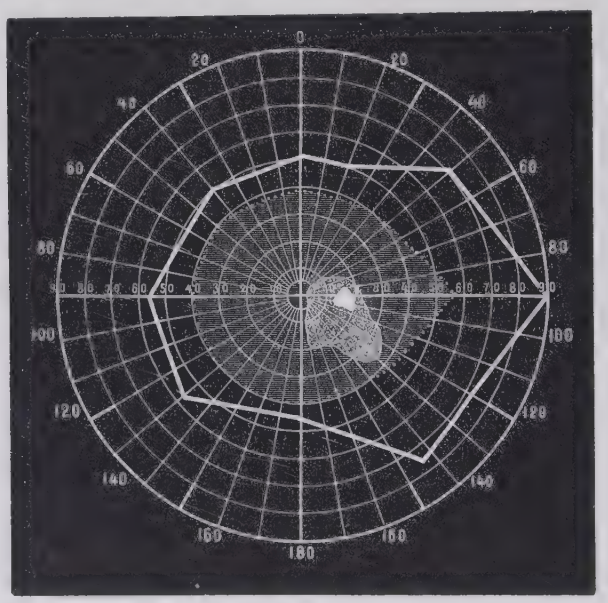

Fig. 5.

Fall 7. Frau B. 50 J. alt. Myopie 20 D. Rechtes Auge. Aussengrenze für Weiss ——— ausgezogene Linie. Aussengrenze für Blau ..... punktirte Linie. Gesichtsfeld für Blau ≡≡≡ horizontal schraffirt. Blinder Fleck: Für Weiss bestimmt zw. 80° und 105°. In einem grösseren Bezirke um den blinden Fleck wird Blau als Grau gesehen (getüpfelt). Objektgrösse sowohl für Weiss als auch für Blau 5 □mm.

Um den vergrösserten blinden Fleck herum findet sich eine beinahe bis zum Fixationspunkt gehende Zone von beträchtlicher Ausdehnung, in welcher die Empfindung herabgesetzt ist, Weiss wird hier undeutlich gesehen, Blau wird hier als „grau" angegeben. Das Gesichtsfeld für Roth ist sehr klein, und geht nach dem blinden Fleck zu nur wenig über den Fixations-

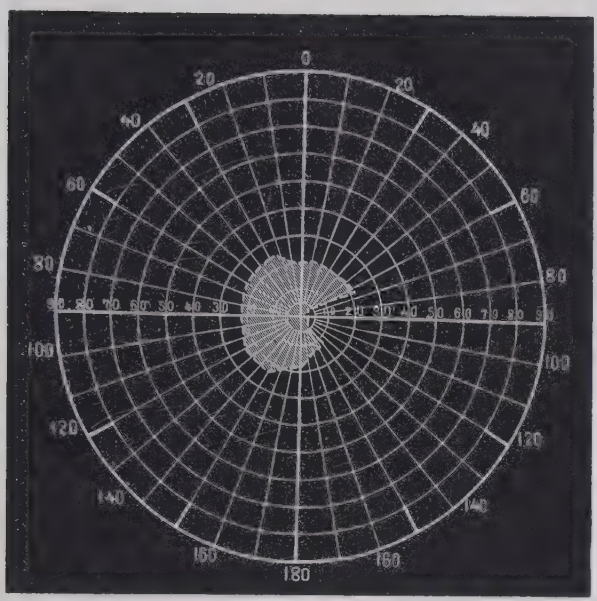

Fig. 6.

Fall 7. Frau B. 50 J. alt. Myopie 20,0 D. Rechtes Auge. Gesichtsfeld für Roth gestrichelte Linie, Gesichtsfeld schräg schraffirt. Objektgrösse 5 □ mm.

punkt hinüber, sodass an dem kleinen Gesichtsfeld für Roth nach dieser Richtung hin ein einspringender Winkel zu sehen ist.

Den vorstehend mitgetheilten Fällen reiht sich noch der folgende an:

Fall 8.

Frau Luise R., 43 Jahre alt von T. bei Kaiserslautern, kam erstmals im Mai 1895 zur Untersuchung.

Die schwerhörige Patientin ist von Jugend auf stark kurzsichtig. Mit Konkav 12,0 D. beiderseits knapp $^{6}/_{15}$.

Bei der Augenspiegeluntersuchung findet man Glaskörpertrübungen und central chorioiditische Veränderungen. An die Eintrittsstelle des Sehnerven schliesst sich ein grosser Conus an mit stärkster Entwickelung nach der temporalen Seite hin, nach oben und nach unten die Papille aber noch nach der nasalen Seite herüber umgreifend. Auf der temporalen Seite kann man an dem Conus mehrere Abschnitte unterscheiden, zunächst der längsovalen Papille ist der Conus weiss, dann kommt ein

dunkler Bügel und jenseits desselben zumeist nach aussen schliesst sich wieder ein weisser Abschnitt an. Ungefähr zwei Papillenhöhendurchmesser von dem Papillenrand entfernt sieht man auf der nasalen Seite einen dunkeln Bogenstreif, welcher sich nach oben und unten allmählich verliert, noch ehe er eine Linie erreicht hat, welche man sich vertikal durch die Papille gelegt denkt. Der Verlauf dieser Bogenlinie ist derart, dass sie sich nach unten der Papille etwas nähert, nach oben hin etwas mehr von derselben abrückt, oder mit anderen Worten: nach oben hin (im umgekehrten Bild) wird der dunkle Bogenstreif flacher, nach unten nimmt seine Krümmung zu. An der Stelle des dunkeln Bogenstreifs zeigen mehrere darüber laufende Gefässe eine deutliche brüske Abbiegung, besonders deutlich die nahezu im horizontalen Meridian verlaufenden, bei wechselnder Haltung des Spiegels ändert sich etwas die Breite des dunkeln Bogenstreifs. Die Augenspiegeluntersuchung im aufrechten Bild ergiebt eine sich an der Stelle des dunkeln Bogenstreifs scharf absetzende Niveaudifferenz. Die ektasierte Partie des Augengrundes zwischen Bogenstreif und Papille hat eine viel lichtere Färbung als der mehr periphere Theil des Augengrundes, wobei bemerkt sei, dass der Augengrund durchweg ungemein licht ist. In Folge von hochgradiger Pigmentrarefikation sieht man über den ganzen Augenhintergrund mehr oder weniger deutlich die Chorioidalgefässe. Ungefähr in der Mitte zwischen der erwähnten dunkeln Bogenlinie und dem Papillenrand sieht man zu der ersteren konzentrisch noch eine zweite, kleinere dunkle Bogenlinie, über welche die Gefässe aber geradlinig hinweglaufen; eine Niveaudifferenz ist an deren Stelle nicht zu erkennen.

Bei der kürzlich wieder vorgenommenen Untersuchung wurde ungefähr der gleiche Befund konstatirt.

Fall 9.

In dem weiteren Fall war an dem einen Auge eine scharf begrenzte nasale Ektasie zu sehen, an dem anderen eine annähernd die ganze Papille umgreifende ringförmige. Herr Heinrich K., 39 Jahre alt Beamter von Mannheim, kam erstmals im Mai 1884 mit der Klage über Metamorphopsie am rechten Auge in die Sprechstunde. Patient ist angeblich von Jugend auf hochgradig kurzsichtig gewesen.

Mit freiem Auge werden die Finger der vorgehaltenen Hand in ungefähr 3 Fuss Entfernung gezählt, mit Konkav 18,0 knapp $^{6}/_{60}$.

In der Nähe wird mit beiden Augen Jäger Nr. 1 gelesen, nur erscheinen mit dem rechten Auge gesehen die Buchstaben sehr schief und die Zeile am Fixationspunkt symmetrisch verbogen. An beiden Augen sieht man die Pupillen ganz excentrisch nach oben und aussen verlagert. Die Verlagerung ist so stark peripher, dass man nur mit Hilfe der seitlichen Beleuchtung sich davon überzeugt, dass peripher von der Pupille noch ein schmaler Irissaum vorhanden ist, dass es sich also nicht um ein Colobom, sondern um eine Ektopie der Papille handelt[1]).

Bei der Augenspiegeluntersuchung findet man bei Glaskörpertrübungen und grossem „ringförmigem Staphylom" central chorio-retinitische Veränderungen. In einigem Abstand von der Papille resp. dem Ringconus sieht man — wie in meinem Krankenjournal notirt — als auffallenden Befund eine eigenthümliche dunkle Bogenlinie, welche, in der Mitte am deutlichsten, annähernd konzentrisch zur Papille verlaufend nach oben und nach unten sich verliert.

Nach einer Dunkelkur, bei welcher Blutentziehung an der Schläfe gemacht wurde und nach dem Gebrauch von Merkurialien, sowie leichter Ableitung auf den Darm hob sich nach einiger Zeit die Sehschärfe etwas, mit — 18,0 wurde $^{6}/_{24}$ gelesen, beiderseits Jäger Nr. 1, rechts etwas mühsam. Metamorphopsie noch nicht verschwunden.

Nach einigen Jahren, im November 1889, sah ich den Patienten wieder. Der Zustand des rechten Auges hatte sich mittlerweile erheblich verschlechtert.

Rechts werden Finger in 1 Fuss, links Finger in 4—5 Fuss gesehen. Links mit Konkav 18,0 $^{6}/_{36}$. In der Nähe rechts Jäger Nr. 12 mit Mühe, links Jäger Nr. 1. Mit dem rechten Auge gesehen, erscheinen alle Buchstaben ganz schief.

Ophthalmoskopisch rechts ausgedehnte, central chorioiditische Veränderungen, Glaskörpertrübungen. Grosser „ringförmiger

[1]) In der sich auf d. Ophthalmol. Kongress an den Vortrag von Otto anschliessenden Diskussion habe ich irrthümlich bei Erwähnung dieses Falles angegeben, dsss ich bei einem hochgradigen Myopen, der ein „angeborenes Colob. iridis" hatte, das Vorkommen einer ringförmigen scharf begrenzten Ektasie beobachtet hätte. Ich nehme hier Gelegenheit, diesen Irrthum zu berichtigen, es handelte sich nicht um ein Coloboma iridis, sondern um eine Ectopia pupillae.

Conus". Als auffallenden Befund finde ich im Krankenjournal notirt, dass unweit von dem nasalen Rand des Ringstaphyloms ein dunkler Bogenstreif zu sehen ist. Die darüber verlaufenden Netzhautgefässe erscheinen abgesetzt. Die Breite des dunkeln Bogenstreifs wechselt etwas mit der Haltung des Augenspiegels. Deutliche parallaktische Verschiebung und bei der ophthalmoskopischen Refraktionsbestimmung deutlich nachweisbare Refraktionsdifferenz diesseits und jenseits der dunkeln Bogenlinie lassen unzweifelhaft eine scharf begrenzte nasale Ektasie erkennen. An dem anderen Auge wird eine ringförmige Ektasie um die Papille konstatirt, nur ist dieselbe nicht so tief wie rechts. Ich nahm mir vor, von dem auffallenden ophthalmoskopischen Befund eine Zeichnung anzufertigen und ersuchte daher den Patienten, Tags darauf wiederzukommen. Dies geschah aber nicht, und erst im Juni 1892 sah ich den Patienten wieder. Damals habe ich die beistehenden Skizzen (cf. Figg. 7 u. 8, Taf. III) aufgenommen.

Bei der 1892 vorgenommenen Untersuchung wurde eine abermalige Verschlechterung des rechten Auges konstatiert. In der Nähe wird nur noch Jäger Nr. 15 gelesen. Die Buchstaben erscheinen ganz verschoben. Auch an dem linken Auge wird die Sehschärfe etwas schlechter gefunden (mit 20,0 $^{6}/_{60}$). In der Nähe Jäger Nr. 1 mühsam.

An dem rechten Auge sieht man, wie oben schon angegeben, ein grosses, sog. ringförmiges Staphylom, das auf der temporalen Seite am stärksten entwickelt ist. An dem Conus sieht man eine Anzahl von mehr oder weniger deutlich abgegrenzten Abschnitten. Nach oben (im umgekehrten Bild) schliessen sich an das „Staphylom" einige atrophische Stellen in der Chorioidea an, von denen das grösste die stärkste Entwickelung in der Richtung eines in der Längsrichtung desselben verlaufenden Netzhautgefässes zeigt. Ungefähr $1^{1}/_{2}$—2 Papillenhöhendurchmesser von der nasalen Grenze des Conus entfernt sieht man eine deutliche dunkle Bogenlinie, an deren Stelle die darüber verlaufenden Netzhautgefässe eine brüske Abbiegung zeigen. Exquisite parallaktische Verschiebung und deutliche erhebliche Refraktions-

[1]) In meiner ersten Veröffentlichung im Jahre 1891 habe ich übersehen, diesen Fall beizufügen.

differenz diesseits und jenseits der dunkeln Bogenlinie lassen die scharf begrenzte bogenförmig verlaufende nasale Ektasie unzweifelhaft erkennen.

Auch an dem linken Auge sieht man, anschliessend an das „Ringstaphylom", eine grössere atrophische Stelle der Chorioidea. Etwa $1^1/_2$ Papillendurchmesser vom nasalen Rande des Conus sieht man eine sehr auffallende dunkle Bogenlinie mit Abbiegung der darüber verlaufenden Gefässe und deutlicher Refraktionsdifferenz. Eine ähnliche Bogenlinie, nur nicht so breit und nicht so dunkel sieht man auf der anderen Seite unweit der temporalen Grenze des Conus, nur ist die Ektasie hier weniger steil. Beide dunkle Bogenlinien streben einander zu und berühren sich beinahe, wie dies an beistehender Skizze angegeben ist. (cf. Taf. III, Fig. 8).

Bei der perimetrischen Gesichtsfeldaufnahme findet man beiderseits die Aussengrenze klein. An dem rechten Auge ist ein grosses Skotom nachweisbar, das bis zum Fixationspunkt reicht, an dem linken Auge findet man gleichfalls ein grosses Skotom (stark vergrösserter blinder Fleck) und daran anstossend nach oben einen Bezirk von herabgesetzter Empfindung, in welchem nur die Bewegung des am Perimeter hin- und hergeführten Quadrats undeutlich erkannt wird. (cf. Gesichtsfeldtafel VIII, Figg. 11 u. 12.)

Anschliessend an den vorstehenden Fall mit ringförmiger die Papille umgebenden Ektasie, sei noch der folgende mitgetheilt, bei dem auf der nasalen Seite eine scharf begrenzte Ektasie zu sehen war, welche nach oben und nach unten ein grösseres Stück um die Papille herum zu verfolgen war.

Fall 10.

Herr Wilhelm B., 69 Jahre alt, Bierbrauer und Landwirth von Aglasterhausen, ist von Jugend auf stark kurzsichtig.

Mit freiem Auge wird rechts $\frac{3}{LX}$, links $\frac{1,5}{LX}$ gesehen; rechts wird mit — 16,0 die Sehschärfe auf $^6/_{15}$ gehoben, links mit Konkav 20,0 auf $^6/_{20}$.

Bei der Augenspiegeluntersuchung findet man ein grosses ringförmiges Staphylom, an das sich nach unten links (im umgekehrten Bild) eine grosse zungenförmige Chorioidalatrophie anschliesst, eine kleinere nach oben links. Unweit von der Papille,

etwa $1^1/_2$ Papillendurchmesser davon entfernt, sieht man einen auffallenden dunkeln Bogenstreif, welcher mit der Grenze des Conus zusammenfällt und sich hier mit einem ziemlich scharfen Rand gegen den Conus absetzt, ähnlich wie es früher schon (in Fig. 4, Taf. VIII, Arch. für Augenheilkunde Bd. 28, 1891) in einem Falle von mir beschrieben und abgebildet ist, in welchem gleichfalls die nasale Ektasie mit dem Rand des Conus zusammenfiel. Ein ungefähr in dem Horizontalmeridian über den dunkeln Bogenstreif verlaufendes Gefäss macht an dessen Stelle eine brüske Abbiegung (cf. Fig. 9, Taf. III). Der dunkle Bogenstreif zieht sich nach oben und nach unten, die Papille im Bogen umfassend, weit nach der entgegengesetzten Seite herüber, nach unten sieht man da, wo an den Ringconus die zungenförmige Chorioidalatrophie anstösst, den dunkeln Bogen mit einem Sporn plötzlich abbrechen, resp. von dieser Stelle aus sich noch ein kleines Stück weit einen schmalen Saum längs der Chorioidalatrophie fortsetzen. Durch die ophthalmoskopische Refraktionsbestimmung im aufrechten Bild, durch die parallaktische Verschiebung des Randes gegen die ektasierte Partie und durch das plötzliche Abbiegen der Gefässe konnte in diesem Falle eine erhebliche Niveaudifferenz festgestellt werden. Erwähnt sei noch, dass von der Tochter des Patienten, welche gleichfalls sehr hochgradig kurzsichtig ist, man ein sehr auffallendes Augenspiegelbild findet. Bei grossem ringförmigem Conus findet man in der Maculagegend ein Netzwerk von breiteren und dünneren lichten Strängen, dessen Maschen von dunkeln Feldern gebildet werden, die hellen Stränge gehen nach allen Richtungen hin allmählich ihren Farbenton ändernd deutlich in Chorioidalgefässe über, welche man durch den Conus hindurch verfolgen kann. Von einer dunkeln Bogenlinie war bei ihr nichts zu sehen. Bei der Tochter wird ein sehr auffallendes Verhalten des Gesichtsfeldes gefunden.

Fall 11.

Der weiter mitzutheilende Fall bietet dadurch ein ganz besonderes Interesse, dass bei ihm im Laufe der Jahre mit mehr und mehr zunehmender Myopie die Entstehung einer auf der nasalen Seite scharfrandig begrenzten Ektasirung der hinteren Bulbuswand beobachtet werden konnte.

In dem im Jahre 1891 mitgetheilten Fall 4 [1]) bei Herrn Prof. H. in Heidelberg war — wie dort angegeben — schon in der

[1]) Archiv f. Augenhlkde. XXIII. 1891.

Kindheit von einem angesehenen Augenarzt bei der Augenspiegeluntersuchung eine Niveaudifferenz im Augengrund gesehen worden, welche den betreffenden Arzt eine beginnende Netzhautablösung befürchten liess. Ist die Annahme richtig, dass schon in so früher Jugend eine scharfrandige Ektasie vorhanden war, so wurde damit die Vermuthung nahegelegt, dass diese Ektasie wohl angeboren sein dürfte. Auch bei Herrn K. mit beiderseitiger Ectopia pupillae (siehe oben Fall 9), bei dem an beiden Augen eine angeborene Anomalie an dem vorderen Bulbusabschnitte zu sehen war, lag die Annahme nahe, dass die eigenthümliche, an dem einen Auge nahezu ringförmige Ektasie an der hinteren Bulbuswand vielleicht auf eine Bildungsanomalie zurückzuführen sein dürfte. Hier im gleich näher mitzutheilenden Falle ist es möglich gewesen, in unzweifelhafter Weise mit gleichzeitiger starker Zunahme der Myopie die Entstehung der scharfrandig abgegrenzten Ektasirung der hinteren Bulbuswandung zu beobachten.

Der Fall ist folgender:

Frau G. H. von Mannheim, jetzt 62 Jahre alt, kam erstmals im Jahre 1884 zur Untersuchung. Frau G. H. ist von Jugend auf stark kurzsichtig.

In der Familie sind mehrere stark Kurzsichtige. Der Vater war hochgradig myopisch, die Mutter sieht gut. Von vier Geschwistern (zwei Brüder und zwei Schwestern) ist ein Bruder und eine Schwester stark kurzsichtig (beide haben chorioiditische Veränderungen), ein Bruder und eine Schwester sehen gut in die Ferne. Bei der 1884 vorgenommenen Untersuchung wurde folgender Befund konstatirt:

Rechts $\frac{1}{LX}$: mit Konkav 7,0 $^{6}/_{60}$ knapp. In der Nähe Jäger Nr. 17 mühsam.

Links $\frac{3—4}{LX}$: mit Konkav 7,0 $^{6}/_{36}$—$^{6}/_{24}$ knapp. Jäger Nr. 1 in 16—7 cm. Das rechte Auge stellt sich zeitweise in Divergenz.

Bei der Augenspiegeluntersuchung findet man rechts Glaskörpertrübungen, ausgedehnte chorioiditische Veränderungen und central einen grossen atrophischen Herd.

Auch an dem besseren linken Auge sieht man central beginnende chorio-retinitische Veränderungen, kleine weissliche Fleckchen, welche zum Theil dunkel eingesäumt sind. Nach

oben (im umgekehrten Bild) daran anschliessend eine weissliche verästelte Stelle.

Trotz Behandlung (zeitweise Dunkelkur — Blutentziehung — Sublimatpillen — Rückenlage — Atropin — Enthaltung von Lesen und Handarbeit — leichte Ableitung auf den Darm bei Wallungen nach dem Kopf — kalte Abreibungen etc.) nahmen im Laufe der nächsten Jahre die chorioiditischen Veränderungen zu, die Sehschärfe nahm etwas ab mit Zunahme der Myopie. Im Jahre 1886 wurde als bestes Glas Konkav 8,0 gefunden, damit links $^{6}/_{60}$. In der Nähe wurde nur noch Jäger Nr. 3, mit Mühe Jäger Nr. 2 gelesen. 1887 nur noch Jäger 4, 1888 Jäger Nr. 7.

Nach den in meinem Krankenjournal eingetragenen Skizzen änderte sich das Augenspiegelbild in der Weise, dass sich in der Maculagegend des linken Auges eine annähernd dreieckige Figur ausbildete da, wo Anfangs die Gruppe kleiner weisslicher und dunkler Fleckchen zu sehen war. Die Umrandung dieses Dreiecks war dunkel, das Innere lichter; nach oben anschliessend die oben erwähnte verästelte weissliche Stelle. Einige Zeit später hatte sich das Bild in der Art geändert, dass in der Maculagegend eine dunkel eingesäumte nahezu rundliche Scheibe zu sehen war, deren Mitte röthlich schien, nach unten von derselben (im umgekehrten Bild) waren mehrere kleine rundliche weisse Fleckchen zu sehen, nach oben anstossend lichte Stellen. Patientin bemerkt central eine trübe Stelle, welche auf die Entfernung von 12 cm ungefähr die Grösse eines Zehnpfennigstücks hat.

Das allgemeine körperliche Befinden der Patientin, einer korpulenten Dame, war zu der Zeit, als die chorioiditischen Veränderungen so sehr zunahmen, kein gutes. Wegen unregelmässiger Herzthätigkeit und zeitweise grosser Herzschwäche war Patientin auf Anrathen ihres Hausarztes mit gutem Erfolg längere Zeit auf dem hohen Schwarzwald.

Als Patientin nach einer Reihe von Jahren im Jahre 1894 wieder zur Untersuchung kam, hatte sich der Befund sehr zum Schlechteren verändert:

rechts Finger auf 1—2′,

links Finger in 4′; mit Konkav 15,0 $^{6}/_{60}$. Mit Mühe Jäger No. 6.

Ophthalmoskopisch am rechten Auge sehr grosse atrophische Stelle an dem hinteren Pol, anschliessend an den Papillenrand

resp. an den temporalen Rand des „Ringconus“. An dem letzteren fällt unweit von dem temporalen Papillenrand ein nahezu vertikal gerichteter weisser Streif auf. Auch an dem linken Auge central atrophische Stelle. An dem rechten Auge ist unweit von der Papille eine deutliche nasale scharfrandige Ektasie zu sehen, an dem linken Auge gleichfalls nur weniger tief. In letzter Zeit ist die Sehschärfe noch etwas mehr gesunken.

Bei einer Februar 1897 vorgenommenen Sehprüfung wird folgender Befund aufgenommen:

rechts: Finger in 1′; Jäger Nr. 15,

links: Finger in 4′; Jäger Nr. 7.

Das rechte Auge steht in Divergenz.

Die Skizze, welche Anfang dieses Jahres aufgenommen wurde (cfr. Fig. 10, Taf. IV u. V), soll die an dem rechten Auge zur Zeit ophthalmoskopisch sichtbaren Veränderungen veranschaulichen. Die leicht längsovale Papille wird von einem grossen sogenannten Ringstaphylom umgeben, welches auf der temporalen Seite in eine grosse weisse Fläche übergeht, eine ausgedehnte Chorioidalatrophie, welche sich nach oben über die Maculagegend hinaus erstreckt. Unweit von der temporalen Papillengrenze sieht man eine auffallend glänzend weisse (leicht bogenförmige), nahezu vertikal verlaufende breite Linie sich von dem hellen Grund des Conus abheben. In der Maculagegend sieht man einzelne breite Chorioidal- resp. Skleralgefässe auf dem weissen Grunde der Chorioidalatrophie durchschimmern; ausserdem grössere und kleinere Pigmentflecke und lichte Pigmentfelder. Getrennt von der grossen Chorioidalatrophie, die sich direkt ohne Grenze an den Conus anlegt, sieht man noch eine zweite grössere nach oben innen (im umgekehrten Bild) von länglicher Gestalt. In der Längsrichtung derselben, und zwar ungefähr die Mitte einnehmend, verlauft ein grösseres Netzhautgefäss. Ungefähr zwei Papillendurchmesser von dem Rande des Conus sieht man auf der nasalen Seite eine breite dunkle Bogenlinie, an deren Stelle die darüber verlaufenden Netzhautgefässe eine brüske Abbiegung machen, der Augengrund nach der Papille zu von dieser dunkeln Bogenlinie ist merklich lichter als der davon peripher gelegene, welcher einen mehr gelblichen Farbenton hat. Bei der ophthalmoskopischen Refraktionsbestimmung wird deutliche Refraktionsdifferenz diesseits und jenseits der Bogenlinie konstatirt. An dem anderen Auge wird gleichfalls ein sogenanntes „Ringsta-

phylom“ gefunden mit stärkster Entwickelung auf der temporalen Seite. In der Maculagegend sieht man eine ausgedehnte Chorioidalatrophie von unregelmässiger Form mit gefleckten Grunde. Zwischen der maculären Chorioidalatrophie und dem Conus ist noch eine Brücke normalen Augengrundes zu sehen. Auch an diesem Auge ist auf der nasalen Seite eine dunkle Bogenlinie zu sehen, nur ist dieselbe kürzer, die Abbiegung der darüber ziehenden Gefässe nicht so deutlich. Nicht unerwähnt will ich lassen, dass nach den Skizzen des Augenspiegelbildes, die in meinen Krankenjournalen eingezeichnet sind, der Conus sich im Laufe der Jahre erheblich vergrössert hat. Im Jahre 1884 war an dem linken Auge nur ein grosser Conus auf der temporalen Seite zu sehen, welcher nach oben und unten die Papille umgriff, die nasale Seite derselben aber frei liess. Im Laufe der Jahre nahm der Conus immer mehr zu und jetzt besteht auch am linken Auge ein Ringconus, der auf der temporalen Seite sehr breit geworden ist. Von der nasalen scharfrandigen Ektasie der hinteren Bulbuswand war, so lange die Myopie 7,0 resp. 8,0 betrug, nichts zu sehen, sie bildete sich erst aus, als mit immer weiterer Dehnung der hinteren Bulbuswand die Myopie auf 15,0 resp. 16,0 D. stieg.

Fall 12.

Der folgende Fall ist dadurch von besonderer Wichtigkeit, dass bei ihm auf der temporalen Seite unweit von der Papillengrenze eine deutliche scharfbegrenzte Ektasie besteht.

Frau Magdalene K., 60 Jahre alt, von Weisenheim a/Sand steht schon seit einigen Jahren in Beobachtung. Patientin, die von Jugend auf kurzsichtig ist, kam erstmals im Jahre 1891 mit der Klage in die Sprechstunde, sie bemerke seit einiger Zeit grössere dunkle Flocken vor den Augen. Rechts: Finger in 6 Fuss; mit Konkav 16,0 $^{6}/_{24}$ Jäger Nr. 1. Links: Finger in ca. 3 Fuss; mit Konkav 16,0 knapp $^{6}/_{60}$ Jäger Nr. 16. Ophthalmoskopisch: Zahlreiche Glaskörpertrübungen besonders im linken Auge. Beiderseits grosse „ringförmige Coni“. Ausgedehnte central-chorioiditische Veränderungen.

An dem „Ringconus“ wird – besonders an dem rechten Auge – ein auffallendes Verhalten in Bezug auf seine einzelnen Abschnitte beobachtet. Direkt an den temporalen Papillenrand anschliessend sieht man einen schmalen, weissen Streif, welcher gegen den übrigen

Staphylomgrund durch einen dunkeln Bogen abgegrenzt wird, der sich nach oben im aufrechten Bild an den Papillenrand anlegt, nach unten zu sich auch wohl dem Papillenrand etwas nähert, denselben aber nicht erreicht; hier an der Stelle des erwähnten dunklen Bogenstreifs, unweit dem Papillenrand, ist innerhalb des Conus eine unzweifelhaft bestehende Niveaudifferenz zu konstatiren. Die Gefässe steigen hier von dem Boden

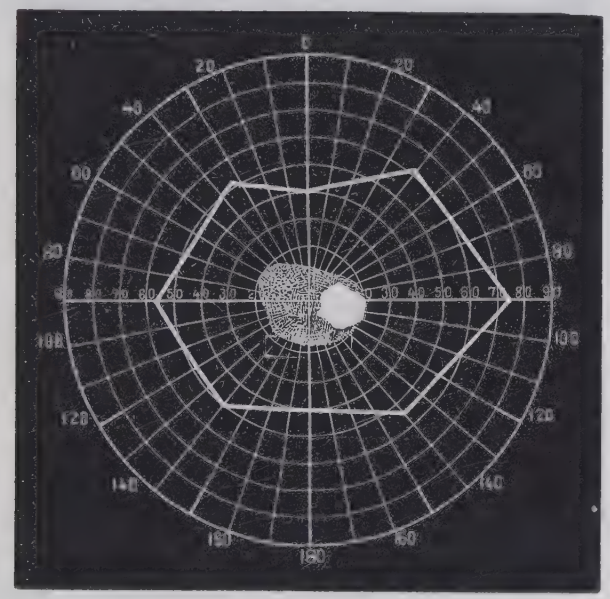

Fig. 7.

Fall 12. Frau K. 60 J. alt. Myopie 18,0 D. Rechtes Auge. Gesichtsfeld für Weiss. Aussengrenze ——— ausgezogene Linie. Der blinde Fleck für Weiss ist bedeutend vergrössert und liegt zw. 55° und 130°. In einem grossen Bezirk, der sich an den blinden Fleck anlegt und weit über den Fixationspunkt hinausgeht, wird Weiss nur undeutlich gesehen. Objectgrösse 5 □ mm.

der ektasierten Partie der steilen Stufe hinauf, um auf die mehr peripheren Theile des Conus zu gelangen (cfr. Fig. 11, Taf. IV und V). Die Refraktionsdifferenz zwischen Boden der ektasierten Partie und den peripher von dem dunkeln Bogenstreif gelegenen Partien des Conus ist eine nicht unerhebliche. Unweit von der scharfrandigen Grenze der Ektasie sieht man annähernd vertikal verlaufend einen hellen, weissen Streifen durch den Conus ziehen. Der nach aussen von

diesem weissen Streifen gelegene Theil des Conus hat eine ziemlich gleichmässige weisse Farbe. Auch auf der nasalen Seite des Conus sind an demselben mehrere, durch Färbung etc. verschiedene, Abschnitte zu unterscheiden, doch besteht hier ebenso wenig als sonstwo im Augengrund eine nachweisbar scharf begrenzte Ausbuchtung [1]).

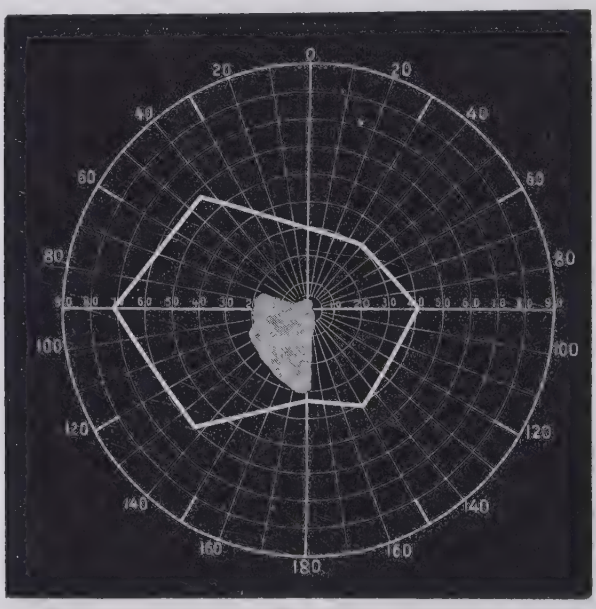

Fig. 8.

Fall 12. Frau K. 60 J. alt. Myopie 18,0 D. Linkes Auge. Gesichtsfeld für Weiss. Aussengrenze ausgezogene Linie. In einem grossen Bezirk, der über den Fixationspunkt hinausgeht, wird Weiss nur undeutlich erkannt (punktirt). Objektgrösse 5 □ mm.

An dem anderen Auge sieht man einen ausgedehnten atropischen Herd in der Maculagegend. Um die Papille grosser „Ringconus", an welchem aber an keiner Stelle ebenso wenig

[1]) Auch bei anderen hochgradig myopischen Augen habe ich einigemal temporalwärts an der genannten Stelle innerhalb eines „Ringstaphyloms" einen dunkeln Bogenstreif gesehen, doch konnte ich mich in diesen Fällen nicht mit aller Sicherheit davon überzeugen, dass an dieser Stelle eine Niveaudifferenz besteht; bei einem Patienten mit Myopie 5,0, welcher dieser Tage zur Untersuchung kam, glaubte ich unweit des temporalen Papillenrandes an einer dunkeln Bogenlinie, an welcher einige Gefässe eine leichte Biegung zeigten, eine geringe Niveaudifferenz bei der Untersuchung im aufrechten Bilde zu bemerken.

wie sonst im Augengrunde eine scharfbegrenzte Niveaudifferenz zu sehen ist.

Auch in diesem Falle wurde ein sehr auffallendes Verhalten des Gesichtsfeldes gefunden. An dem rechten Auge ist die Aussengrenze für Weiss klein, der blinde Fleck erheblich vergrössert. Anschliessend an den vergrösserten blinden Fleck findet man einen über den Fixationspunkt hinausgehenden Be-

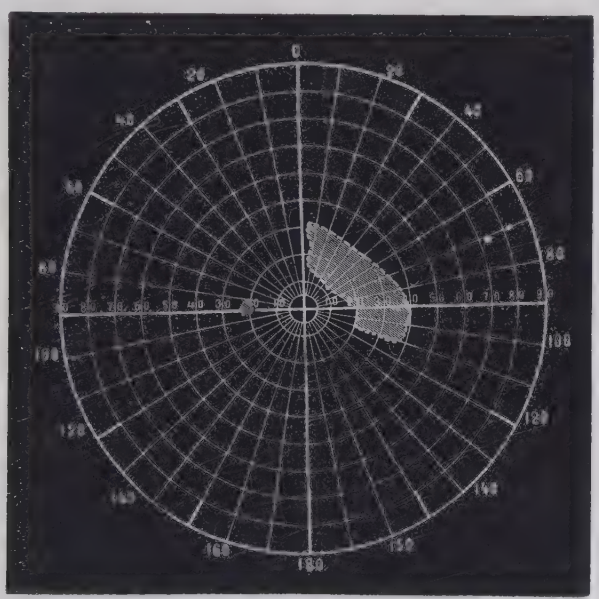

Fig. 9.

Fall 12. Frau K. Myopie 18,0 D. Rechtes Auge. Gesichtsfeld für Rot. Aussengrenze für Roth ..... Gesichtsfeld für Roth schräg schraffirt. Nur in einem grösseren excentrisch gelegenen Bezirk der temporalen Gesichtsfeldhälfte und in einem ganz kleinen Bezirk der äusseren Gesichtsfeldhälfte wird Roth gesehen. Die ganze übrige Netzhaut ist rothblind. Objektgrösse 5 □ mm.

zirk, in dem die Empfindlichkeit stark herabgesetzt ist, Weiss wird hier nur undeutlich gesehen, Roth wird nur in einem kleinen Bezirk excentrisch nach aussen vom Fixationspunkt gesehen und ausserdem an einer kleinen inselförmigen Stelle, etwas nach innen vom Fixationspunkt. (Fig. 7—10).

An dem anderen Auge ist wegen mangelhafter Fixation die genaue Abgrenzung des blinden Flecks nicht gut möglich, so

viel konnte aber doch festgestellt werden, dass auch in dem Gesichtsfeld des linken Auges ein ziemlich grosser Bezirk besteht, in welchem die Empfindung stark herabgesetzt ist, in dem Weiss nur undeutlich wahrgenommen wird. Roth wird nur in einem kleinen Bezirk etwas nach innen von dem Fixationspunkt als Roth erkannt.

Möglich, dass mir ausser den vorstehend ausführlich mitgetheilten Fällen vielleicht noch der eine oder andere derartige

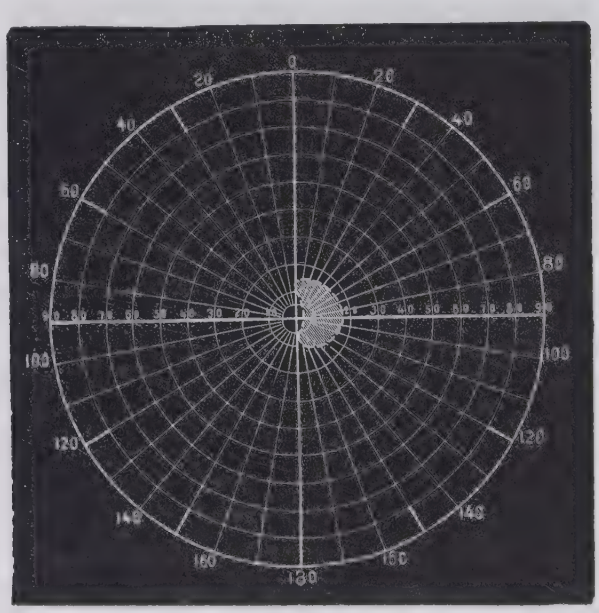

Fig. 10.

Fall 12. Frau K. 60 J. alt. Myopie 18,0 D. Linkes Auge. Gesichtsfeld für Roth. Aussengrenze gestrichelt. Gesichtsfeld schräg schraffirt. Objektgrösse 5 □ mm.

Fall in den letzten Jahren zur Beobachtung gekommen ist, den ich bei Durchsicht meiner Krankenjournale jetzt übersehen habe. Jedenfalls dürfte das Vorkommen solcher Fälle mit scharfbegrenzter deutlicher Ektasierung der hinteren Bulbuswand nicht gerade sehr häufig sein.

Anschliessend an die vorstehend mitgetheilten Fälle, in welchen eine scharf begrenzte Ektasie der hinteren Bulbuswandung unzweifelhaft festgestellt werden konnte, muss ich noch etwas näher auf einen Befund eingehen, der dem mitgetheilten in mancher Beziehung ähnelt und auch wohl anatomisch eine Beziehung zu demselben haben dürfte.

Schon vor längerer Zeit, schon lange vor meiner ersten Publikation über das Vorkommen von scharf begrenzten Ektasien war mir aufgefallen, dass nicht gerade selten bei hochgradig myopischen Augen ungefähr an korrespondirender Stelle, wo in den von mir zuerst beschriebenen und abgebildeten Fällen die nasale scharfrandige Ektasie gesehen wird, eine dunkle Bogenlinie gefunden wird von ungefähr gleicher Richtung und Verlauf wie dort; nur besteht der grosse Unterschied zwischen beiden Befunden darin, dass hier an dieser Stelle keine irgend erhebliche Niveaudifferenz nachweisbar ist, die Gefässe geradlinig darüber verlaufen, mit wechselnder Spiegelhaltung keine wechselnde Breite des dunkeln Bogens bemerkbar ist und bei der ophthalmoskopischen Refraktionsbestimmung im aufrechten Bild auch keine Niveaudifferenz diesseits und jenseits der Bogenlinie konstatirt werden kann. Auch das Verhalten in Bezug auf die parallaktische Verschiebung ist nicht derart, dass man daraus auf eine Niveaudifferenz mit steiler Stufe schliessen darf, wobei ich betonen möchte, dass man überhaupt in Bezug auf die Schlussfolgerungen, die man aus der Erscheinung der parallaktischen Verschiebung ziehen will, bei hochgradig myopischen Augen, deren hinterer Abschnitt nicht selten viel stärker ektasiert ist als die Seitentheile, eine gewisse Vorsicht üben muss.

Wie bekannt, ist die myopische Refraktion in weitaus der Mehrzahl der Fälle durch eine Ektasierung der Augenwand bedingt und zwar vorzugsweise resp. ausschliesslich des hinteren Abschnitts derselben. Für gewöhnlich ist diese Ektasierung eine mehr gleichmässige mit allmählichem Uebergang nach den weniger resp. überhaupt nicht ausgedehnten Theilen, in selteneren Fällen setzt sich die ektasierte Partie scharf von der Umgebung ab, resp. es hat sich auf dem Boden einer ausgedehnteren mehr gleichmässigen Ektasie noch eine partielle scharf begrenzte Ektasie ausgebildet; zu der letzteren Kategorie gehören die vorstehend mitgetheilten Fälle. Ist eine mehr gleichmässige Ektasie

des hinteren Bulbusabschnitts mit allmählichem Uebergang in den vorderen Abschnitt vorhanden, so ist es leicht verständlich, dass man an verschiedenen Stellen der Ektasie, je nachdem dieselben nahe dem hinteren Pol oder mehr nach vorn zu liegen, einen verschiedenen Refraktionszustand finden muss, worauf ich schon vor Jahren aufmerksam gemacht habe bei Erwähnung meiner Untersuchungen aus der Refraktion, die bei der Untersuchung im aufrechten Bild an verschieden weit von der Papille befindlichen Stellen des Augengrundes gefunden wird, die Form der Bulbuswandung zu konstruiren [1]). Ich habe damals bereits darauf hingewiesen, dass man gelegentlich an der Peripherie emmetropische, selbst hypermetropische Einstellung findet, während am hinteren Pol mehr oder weniger hochgradige Myopie zu konstatiren ist. Bemüht, durch methodisch an verschiedenen, ungleich weit von der Papille gelegenen Punkten des Augengrundes vorgenommene Refraktionsbestimmungen die Form der sich beim myopischen Auge am hinteren Pol etablirten Ektasie zu ermitteln, habe ich seinerzeit den Reflexbogenstreifen gefunden, einen Befund, der beim myopischen resp. myopisch werdenden Auge ungemein häufig zu sehen ist, und der bis jetzt noch nicht die gebührende Beachtung gefunden haben dürfte. — Die gleichen Studien über die Formverhältnisse der hinteren Bulbuswandung beim myopischen Auge liessen mich seinerzeit auch das Vorkommen der scharf begrenzten Ektasien bei hochgradiger Myopie erkennen, die ich zuerst im Jahre 1891 beschrieben und abgebildet habe.

Handelt es sich um ein myopisches Auge, bei dem, wie das häufig der Fall ist, die an dem hinteren Pol am stärksten entwickelte Ektasie sich gleichmässig nach vorn zu allmählich abflacht, so wird bei der Untersuchung im umgekehrten Bilde das von der Konvexlinse erzeugte reelle Bild des Augengrundes nicht in einer Ebene liegen, sondern in Bezug auf die einzelnen Theile des Augengrundes eine verschiedene Lage haben, je nachdem es sich um einen Punkt an dem stärkst ektasirten hinteren Pol mit stärkster myopischer Refraktion oder um einen mehr nach vorn gelegenen Punkt von geringerer Refraktion

---

[1]) L. Weiss, Ueber den an der Innenseite der Papille sichtbaren Reflexbogenstreifen und eine Beziehung zur beginnenden Kurzsichtigkeit. Gräfe's Archiv f. Ophth. Bd. XXXI. 3. 1885.

handelt. Das Bild von dem ersten Punkt liegt der Konvexlinse näher, das von dem letzteren weiter weg von derselben. Bei einer Drehung der Konvexlinse werden die beiden Bildpunkte, weil in verschiedenen Ebenen liegend, ungleiche Bewegungen ausführen. Beobachtet man in diesem Falle z. B. ein in der Richtung von vorn nach hinten von der Papille nach der Peripherie zu verlaufendes Netzhautgefäss, so wird sich — bei Untersuchung im umgekehrten Bild — bei Drehung der Konvexlinse das Bild dieses Netzhautgefässes in Bezug auf seine einzelne Abschnitte ungleichartig bewegen. Aus der ungleichartigen Bewegung darf geschlossen werden, dass das betreffende Gefäss nicht mit allen seinen Theilen in einer, den gleichen Refraktionszustand besitzenden Fläche liegt, dass es zum Theil mehr vor, zum Theil mehr zurückliegt, indem es einer ungleichartig ektasierten Wandung anliegt, deren Ausbuchtung nach dem hinteren Pol zu mehr und mehr zunimmt.

Die ungleichartige Bewegung lässt hier aber im Grossen und Ganzen einen allmählichen Uebergang von dem Punkte der schnelleren Bewegung zu dem der langsameren erkennen.

Auf eine scharf begrenzte ektasierte Stelle im Augengrund kann nur dann aus der parallaktischen Verschiebung geschlossen werden, wenn an einer sich scharf absetzenden Stelle die Bewegungsart sich brüsk ändert, so dass wie an der exkavirten Papille der Eindruck entsteht, als ob sich der periphere mit steiler Stufe absetzende Randtheil über den scheinbar ruhig bleibenden (in Wirklichkeit sich langsam bewegenden) centralen Theil im Grund der Ektasie herüberschiebt.

Schon seit lange sind mir die Fälle bekannt, in welchen ungefähr an der gleichen Stelle, wo bei den vorbeschriebenen Fällen auf der nasalen Seite der scharf begrenzte Rand einer Ektasie gefunden wird, eine dunkle Bogenlinie zu sehen ist, an deren Stelle aber in keiner Weise eine plötzlich ansetzende Niveaudifferenz nachzuweisen ist. Diese Fälle sind, wie gesagt, durchaus nicht selten. In der sich auf dem Ophthalmologen-Kongress 1894 an den Vortrag von Otto anschliessenden Diskussion habe ich bereits auf dieselben hingewiesen. Indem ich auf diese Fälle hinwies, bemerkte ich, dass ich einstweilen dahingestellt sein lasse, ob bezw. in welcher Beziehung diese Fälle zu der unzweifelhaften, scharf begrenzten Ektasie stehen.

Den ersten hierhergehörigen Fall habe ich bereits im Jahre 1885 beobachtet. In meinem Krankenjournal sind über denselben nebst beigefügter Skizze folgende Notizen eingetragen:

Fall 13.

Peter B., 20 Jahre alt, Taglöhner von Friesenheim.

R: Finger in 5′, mit Konkav 12,0 $^{6}/_{24}$; links besser.
L:

Jäger, Nr. 1 binok. in 14—4 cm.

f. Ferne dyn. Div. = 7°

f. Nähe dyn. Div. = 16°.

Ophthalmoskopisch beiderseits ringförmiges Staphylom; an dem linken Auge war unweit von der Grenze des Conus, etwa $1^{1}/_{2}$ Papillendurchmesser davon entfernt ein dunkler Bogenstreif zu sehen, über welchen die Netzhautgefässe aber geradlinig herüberlaufen. Eine scharf begrenzte Niveaudifferenz liess sich an der Stelle des dunklen Bogens in keiner Weise mit Sicherheit nachweisen; an dem rechten Auge sah man an korrespondirender Stelle gleichfalls einen dunklen Streif auch ohne Niveaudifferenz an dieser Stelle. Bei genauem Zusehen bemerkte man, dass der dunkle Streif (im umgekehrten Bild) nach unten sich in zwei breite Aeste spaltet; es machte ganz den Eindruck, als ob man es hier an dem einen Auge mit auffallend dunkel erscheinenden, (wahrscheinlich Chorioidal-) Gefässen zu thun habe, welche aus der Tiefe dunkel durchschimmern.

Wie oben schon angegeben[1]), habe ich in einigen Fällen von nasaler scharfbegrenzter Ektasie bei der perimetrischen Gesichtsfeldmessung gefunden, dass sich an den bei vorhandenenem Ringconus vergrösserten blinden Fleck und zwar auf der dem Fixationspunkt entgegengesetzten Seite desselben, eine Zone von herabgesetzter Empfindlichkeit anschliesst, welche durch eine bogenförmige Linie nach dem normalen Theil des Gesichtsfeldes zu begrenzt wird[1]). Diese bogenförmige Grenzlinie dürfte, wie oben schon angegeben ist, mit der dunkeln Bogenlinie korrespondiren, welche die centralwärts gelegene ektasierte Partie des Augengrundes abgrenzt. Die Zone der herabgesetzten Empfindung dürfte auf die ektasierte Partie zwischen der dunkeln Bogenlinie und

[1]) Siehe oben und ferner Arch. f. Augenhlkde. 1891 l. c. Taf. VIII, Fig. 3, zu Fall 4 ibid gehörig.

dem Rand des Conus zu beziehen sein. Nachdem ich diesen Befund bei der perimetrischen Gesichtsfeldaufnahme in Fällen von nasaler scharfbegrenzter Ektasie beobachtet hatte, war die Frage nahe gelegt, wie sich in solchen Fällen, wie dem vorstehend mitgetheilten das Gesichtsfeld verhält, ob sich auch hier anschliessend an den vergrösserten blinden Fleck an gleicher Stelle eine Zone herabgesetzter Empfindlichkeit nachweisen lässt, welche entsprechend der auch bei ihm ophthalmoskopisch sichtbaren Bogenlinie eine bogenförmige Abgrenzung erkennen lässt. Ich habe den Patienten einige Jahre später zum Zweck der perimetrischen Gesichtsfeldaufnahme noch einmal in die Sprechstunde kommen lassen und fand auch hier anschliessend an den stark vergrösserten blinden Fleck eine Zone von herabgesetzter Empfindung auf der dem Fixationspunkt entgegengesetzten Seite des blinden Flecks; von dem weissen Quadrat wurde innerhalb dieses Bezirks nur undeutlich die Bewegung wahrgenommen. (Fig. 13, Taf. VIII).

Fälle dieser Art könnte ich eine grosse Anzahl aufführen. Ich will aus der grossen Zahl derselben nur einige herausgreifen.

Fall 14.

Frau Luise St., 55 Jahre alt, von Mannheim.

Mit freiem Auge $\frac{1}{LX}$; mit Konkav 14,0 $^{6}/_{60}$.

Rechts Jäger Nr. 1 in 6—4 cm, Links Jäger Nr. 3 in 5—4 cm. Ophthalmoskopisch grosse Glaskörperflocken. Centrale chorioiditische Veränderungen. Grosser Conus auf der temporalen Seite, welcher auf den oberen und unteren Umfang der Papille übergreift. In einigem Abstand von der Papille, etwa 1—$1^{1}/_{2}$ Papillendurchmesser davon entfernt, sieht man einen breiten dunkeln Bogenstreif, welcher nach der Papille zu ganz allmählich in das Kolorit des Augengrundes übergeht, peripherwärts sich aber scharf absetzt. An diese scharfe dunkle Grenzlinie schliesst sich mehr peripherwärts eine breite, bandförmige, lichte, bogenförmige Partie an, welche ihrerseits durch eine zweite, konzentrisch zur ersten verlaufende, schmale dunkle Bogenlinie begrenzt wird. Die Netzhautgefässe verlaufen geradelinig über beide dunkle Bogenlinien. Eine an Stelle der Bogenlinie scharf abgesetzte Niveaudifferenz ist in keiner Weise zu konstatieren. Auf beiden Augen ähnlicher Befund.

JUL - 9 1923 LIBRARY

Fall 15.

Andreas W., 26 Jahre alt, Gärtner von Bensheim,
Rechts mit Konkav 14,0 D
Links mit Konkav 16,0 D } knapp $^{6}/_{24}$.

Ophthalmoskopisch: Links grosser Conus auf der temporalen Seite. An demselben sind drei Abschnitte zu unterscheiden. Zunächst dem Papillenrand sieht man einen hellen weissen Meniscus, daran schliesst sich dann ein breiter mondsichelförmiger Abschnitt von bläulicher Färbung an und dann zumeist nach aussen ein blendend weisser Abschnitt. An der temporalen Grenze des Conus unregelmässige Pigmentabrückung. Ungefähr 1—$1^{1}/_{2}$ Papillendurchmesser von der Papille entfernt, sieht man auf der nasalen Seite eine dunkle, peripherwärts ziemlich scharf begrenzte Bogenlinie von sehr kurzem Krümmungsradius. Anschliessend an diese dunkle Bogenlinie sieht man peripherwärts einen breiten, lichteren Saum, der von einer zweiten zarten, etwas dunkleren Linie gegen den übrigen Augengrund abgegrenzt ist. Eine Niveaudifferenz ist an der Stelle des dunklen Bogenstreifs nicht nachweisbar.

Fall 16.

Emil O., 17 Jahre alt, Lehrling von Mannheim.
Rechts } 2 mit Konkav 12,0 $^{6}/_{20}$ knapp.
Links } LX Jäger Nr. 1 in 10—7 cm.

Ophthalmoskopisch: Links: Grosser Conus auf der temporalen Seite. Anschliessend an den nasalen Papillenrand eine conusähnliche lichte Partie, welche peripherwärts von einer dunkeln Bogenlinie begrenzt wird. Konzentrisch zu dieser sieht man noch weiter peripherwärts eine zweite nicht sehr dunkle und nicht ganz zusammenhängende Bogenlinie. Eine Niveaudifferenz ist an der Stelle der dunkeln Bogenlinie nicht nachzuweisen, die Gefässe laufen geradlinig darüber weg.

Fall 17.

Frau Anna E., 58 Jahre alt, von Mannheim. Von Jugend auf stark kurzsichtig. Schwester gleichfalls.

Rechts stark herabgesetzte Sehschärfe bei ausgedehnten chorioiditischen Veränderungen.

Links mit freiem Auge $\frac{1-2}{LX}$; mit Konkav 20,0 $^{6}/_{15}$.

Ophthalmoskopisch links Glaskörpertrübungen. Central chorioiditische Veränderungen. Grosser ringförmiger Conus mit stärkster Entwickelung auf der temporalen Seite. Durch den grösseren temporalen Theil des Conus sieht man ungefähr $1^1/_2$ Papillendurchmesser vom Papillenrand entfernt einen nahezu vertikal gerichteten, breiten, glänzend weissen Streifen ziehen. Auf der nasalen Seite ungefähr 1 Papillendurchmesser von dem Rande des Conus entfernt, sieht man einen nicht sehr grossen dunkeln Bogenstreif. Eine scharf abgesetzte Niveaudifferenz ist an dieser Stelle nicht nachweisbar. Die Gefässe verlaufen geradlinig darüber hinweg.

Fall 18.

Fräulein Elisabeth L., 32 Jahre alt, von Speier. Vater stark kurzsichtig. Auch Bruder kurzsichtig, nur nicht so stark.

Rechts: mit Konkav 18,0 $^6/_{20}$;

Links: mit Konkav 15,0 $^6/_{8,57}$;

Ophthalmoskopisch: Links ringförmiger Conus mit stärkster Entwickelung nach der temporalen Seite. Auf der nasalen Seite schliesst sich an die Papille bezw. an den Ringconus eine Partie an, welche durch ihr im Ganzen helleres Kolorit auffällt, diese lichtere Partie wird in einem Abstand von etwa $1^1/_2$ Papillendurchmesser von einer dunkeln Bogenlinie begrenzt. Ein ungefähr in dem horizontalen Meridian verlaufendes Gefäss ändert an der Stelle des dunkeln Bogenstreifs leicht seine Richtung. Es gelingt aber nicht bei Untersuchung im aufrechten Bild, da, wo das Gefäss eine Biegung macht, eine Niveaudifferenz an der Stelle des dunkeln Bogenstreifs nachzuweisen. Auch in diesem Fall erhebliche Gesichtsfeldanomalien, wovon an anderem Ort die Rede sein wird.

Fall 19.

Frau Margaretha B., 55 Jahre alt, von Neustadt a. H.

An dem linken Auge schon lange sehr schwachsichtig. An dem rechten Auge vor etwa 3 Monaten bemerkt, dass alle Gegenstände verzerrt erscheinen. Links: alte Netzhautablösung.

Rechts mit freiem Auge $\frac{1}{LX}$; mit Konkav 16,0 $^4/_{60}$.

Ophthalmoskopisch rechts: Glaskörpertrübungen. Central chorio-retinitische Veränderungen, einzelne grössere weissliche Fleckchen mit dunklem Centrum, ausserdem zahlreiche kleine

dunkle und helle Fleckchen und Pünktchen. Sehr grosser ringförmiger Conus, an dem mehrere Zonen zu unterscheiden sind. Zunächst der längsovalen Papille sieht man einen hell weissen Ring, welcher von einem zarten dunkeln Contour mit weichen Rändern umgeben ist. Peripher davon kommt der grössere Theil des Conus mit stärkster Entwickelung nach der nasalen Seite von weisslicher Farbe. Der grosse Ringconus ist von einer ziemlich zusammenhängenden Pigmentlinie eingesäumt. An den temporalen Rand des Conus, getrennt durch dessen Pigmentsaum, schliesst sich ein breit aufsitzender schmaler weisser Saum an. Einen eigenthümlichen Befund erhält man von der nasalen Seite. Hier sieht man anschliessend an den Conus eine breite Zone von $1^1/_2$ Papillendurchmesser, welche durch ein viel helleres Kolorit ausgezeichnet ist. Das Kolorit ist hier so licht, dass man in ganzer Ausdehnung die Verästelungen der Chorioidalgefässe[1]) sieht, welche sich in die Randpartien des Conus hinein verfolgen lassen. Peripherwärts wird diese lichte Partie von einer nicht sehr breiten und auch nicht überall zusammenhängenden dunklen Bogenlinie begrenzt. Ein über diese Bogenlinie laufendes feines Gefäss sieht man gerade an dieser Stelle eine leichte Biegung machen. Es gelang aber nicht unzweifelhaft eine deutliche Niveaudifferenz nachzuweisen, welche durch diese dunkle Bogenlinie scharf abgegrenzt war. Die Gesichtsfeldaufnahme liess in diesem Fall einen ähnlichen Befund erwarten, wie er oben (in Fall 13) angegeben ist, doch waren bei wiederholten perimetrischen Gesichtsfeldaufnahmen die Angaben der Patientin so ungenau, dass ich dieser Prüfung keinen grossen Werth beilegen kann. Die Abgrenzung des blinden Fleckes — ein auch von Ole Bull betontes wichtiges Kriterium in Betreff der Genauigkeit der Angaben Untersuchter — war hier nicht möglich.

Solche Fälle könnte ich noch eine ganze Reihe aufführen. Ich will mich aber mit der Mittheilung von noch zwei weiteren hierhergehörigen Fällen begnügen, bei welchen die Gesichtsfeldaufnahme einen sehr auffallenden Befund ergab.

Fall 20.

Frau Marie Sch., 46 Jahre alt, von Mannheim, ist von Jugend auf stark kurzsichtig.

[1]) Bezw. Scleralgefässe.

Mit freiem Auge $\frac{4}{LX}$; mit Konkav 8,0 $^{6}/_{15}$, beiderseits Jäger No. 1 in 15—5 cm.

Das rechte Auge steht zeitweise in Divergenz.

Ophthalmoskopisch: Glaskörpertrübungen; am rechten Auge grosses „ringförmiges Staphylom". An dem Conus, der nach der temporalen Seite stark entwickelt ist, mehrere Abschnitte zu unterscheiden, zunächst an die Papille anschliessend weisser Bügel, dann dunklere Partie, ganz nach aussen Partie von mehr gleichmässigem weissen Farbenton. Der Conus ist von einer Pigmentlinie eingesäumt, welche an verschiedenen Stellen von ungleicher Breite erscheint. Anschliessend an den nasalen Rand des Conus sieht man einen schmalen lichteren Streifen, welcher von einer schwachen Pigmentlinie begrenzt wird. Ungefähr $1^{1}/_{2}$ Papillendurchmesser von dem Conus entfernt sieht man auf der nasalen Seite eine nicht sehr starke dunkle Linie, welche mit kleinen Unregelmässigkeiten im Grossen und Ganzen leicht bogenförmig verläuft. Die Partie des Augengrundes zwischen Conus und der erwähnten dunkeln Bogenlinie hat eine auffallend lichtere Färbung, welche sich an der Stelle des dunkeln Bogenstreifs mit scharfer Grenze gegen den übrigen Augengrund peripherwärts absetzt (vergl. Fig. 12, Taf. IV u. V). Die Gefässe verlaufen ohne jegliche Biegung geradlinig über diese dunkle Bogenlinie; eine scharfbegrenzte Niveaudifferenz kann an dieser Stelle in keiner Weise konstatirt werden. In der Maculagegend sieht man eine eigenthümliche Veränderung. Innerhalb einer annähernd kreisförmigen Stelle, welche von einer feinen dunkeln Linie eingefasst ist, sieht man wie durch ein rundes Fenster in Form von fein verästelten weisslichen Streifen die in ihren Wandungen veränderten Chorioidalgefässe durchschimmern, welche vielfach mit einander anastomosirend dunklere Felder einschliessen.

Bei diesem eigenthümlichen Befund lag die Frage nahe, ob auch hier in diesem Falle, bei dem auch nasalwärts eine dunkle Bogenlinie gesehen wurde, welche eine auffallend lichte Partie des Augengrundes zwischen Conus und Bogenlinie peripherwärts scharf abgegrenzte, bei welcher aber an dieser Stelle eine scharf abgesetzte Niveaudifferenz nicht nachgewiesen werden konnte, — ob auch hier die Gesichtsfeldaufnahme wie in den oben mitgetheilten Fällen mit scharfbegrenzter Ektasie eine dieser lichten Partie entsprechende Anomalie des Gesichtsfeldes er-

giebt. An den stark vergrösserten blinden Fleck anschliessend wird an dem linken Auge ein durch den blinden Fleck gehender, annähernd vertikaler Streif gefunden, in welchem undeutlich die Bewegung des weissen Quadrats wahrgenommen wird, an dem anderen (rechten) Auge kann dagegen ein Bezirk von herabgesetzter Empfindung nicht nachgewiesen werden, ähnlich wie für Weiss verhält sich das Gesichtsfeld für Roth, nur ist für Roth der blinde Fleck grösser, dagegen wird für Blau an beiden Augen um den blinden Fleck ein Bezirk gefunden, in welchem bis auf eine kleine, inselförmige Stelle am linken Auge Blau nicht wahrgenommen wird (vergl. Gesichtsfeldtafel VII, Fig. 6—10).

Ein nicht unerheblich grosser Bezirk der Netzhaut um die Eintrittsstelle des Sehnerven, besonders nach der nasalen Seite zu, ist blind für blau. Die periphere Grenze dieser blaublinden Partie dürfte — nach dem Verhalten des Gesichtsfeldes — auf der nasalen Seite jenseits der dunkeln Bogenlinie liegen.

Ein in mehrfacher Beziehung sehr auffallender Fall ist der folgende:

Fall 21.

Fräul. Monika B., 38 Jahre alt, von O. bei Waghäusel, ist von Jugend auf kurzsichtig. In den letzten Jahren soll die Kurzsichtigkeit stark zugenommen haben.

Mit freiem Auge $\frac{2}{LX}$; mit Konkav 20,0 $^{6}/_{20}$ oc. utr.

R. Jäger Nr. 2 in 6—3½ cm

L. Jäger Nr. 2 in 6—4 cm.

In der Familie ist angeblich Niemand kurzsichtig. Beiderseits alte Maculate corn.

Ophthalmoskopisch: Glaskörpertrübungen beiderseits. Centralchorioiditische Veränderungen, grosse Coni, welche bei stärkster Entwickelung temporalwärts nahezu die ganze Papille umgreifen, an dem Conus mehrere verschieden gefärbte Abschnitte zu unterscheiden. In einem Abstand von ungefähr zwei Papillendurchmessern sieht man, annähernd vertikal ziehend, eine leicht bogenförmige dunkle Linie, welche peripherwärts eine auffallend lichte Partie abgrenzt, die sich auf der nasalen Seite an den Conus resp. die Papille anlegt. Diese ganze Partie hat eine mehr gleichmässig grau-weisse Färbung, während der Augengrund peripherwärts von der dunkeln Bogenlinie einen mehr gelblich-

rothen Farbenton besitzt und dadurch auffällt, dass von der dunkeln Bogenlinie an in grosser Ausdehnung breite, vielfach verästelte und verschlungene Choriodalgefässe aus der Tiefe durchschimmern.

Die Gefässe verlaufen geradlinig über die dunkle Bogenlinie. Bei der Untersuchung im umgekehrten Bild sieht man parallaktische Verschiebung der Gefässe dem Umstand entsprechend, dass von der stärkst ektasirten Stelle am hinteren Pol die Ek-

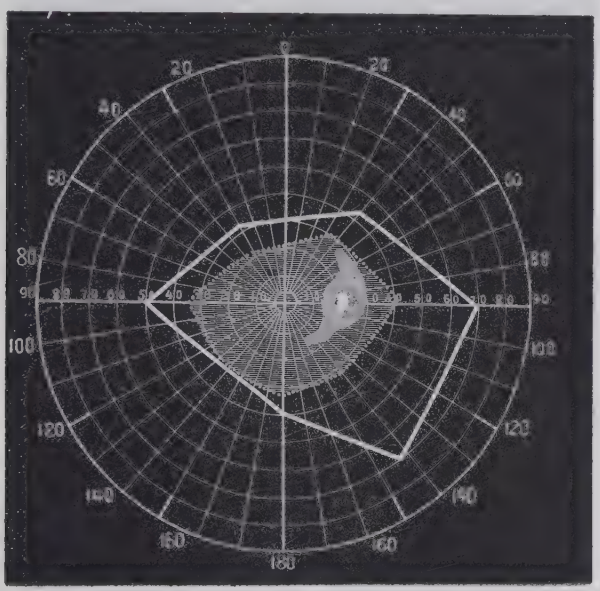

Fig. 11.

Fall 21. Monika B. 38 J. alt. Myopie 20,0 D. Rechtes Auge. Gesichtsfeld für Weiss. Aussengrenze ausgezogene Linie. Blinder Fleck für Weiss weiss. In einem grösseren Bezirk um den absolut blinden Fleck wird Weiss nur undeutlich erkannt, alle Farben erscheinen hier trüb. Aussengrenze für Blau punktirte Linie.

tasie nach vorn zu allmählich immer mehr abnimmt. Eine brüske Absetzung der parallaktischen Verschiebung an der Stelle des dunkeln Bogenstreifs konnte aber nicht wahrgenommen werden, nur konnte vielleicht aus der Ungleichartigkeit der parallaktischen Verschiebung geschlossen werden, dass die Ektasie im hinteren Abschnitt langsamer, weiter nach vorn rascher in ihrer Krümmung abfällt; es entstand bei Beobachtung der parallaktischen Verschiebung der Eindruck, als ob nach vorn

zu die Netzhautgefässe über eine schräge Ebene liefen. Bei Untersuchung im aufrechten Bild konnte an Stelle des dunkeln Bogenstreifs keine sich scharf abgrenzende Niveaudifferenz nachgewiesen werden (vergl. Fig. 13, Taf. III).

Bemerkt sei noch, dass der ganze Augengrund in der Gegend des hinteren Pols ungemein licht erscheint. Einer ganz auffallenden Erscheinung mag noch besonders Erwähnung ge-

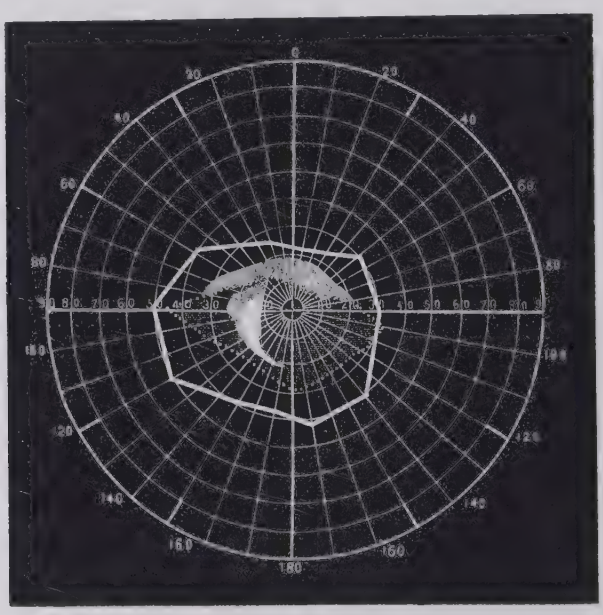

Fig. 12.

Fall 21. Monika B. 38 J. alt. Myopie 20 D. Linkes Auge. Gesichtsfeld für Weiss. Aussengrenze ausgezogene Linie. Blinder Fleck für Weiss weiss. Anschliessend an den blinden Fleck nach oben Bezirk, in welchem Weiss undeutlich und alle Farben trüb gesehen werden. Gesichtsfeld für Blau, Aussengrenze punktirte Linie. Nach oben anschliessend an das Gesichtsfeld für Blau ein Saum, in welchem Blau nur undeutlich gesehen wird. Objektgrösse 5 □ mm.

schehen. Es war dieselbe sowohl bei Untersuchung im aufrechten als bei auch der Untersuchung im umgekehrten Bild zu beobachten. Bei der Untersuchung im umgekehrten Bild sieht man nämlich wie ein Heiligenschein über dem Augenhintergrund schwebend einen ein Oval bildenden lichten Streif. Gerade durch das Fenster, das dieser ovale Ring bildet, hindurch sieht man sehr deutlich die Details des Augengrundes, während im

übrigen der Augengrund ganz leicht verschleiert erscheint. Besonders deutlich ist dies auch bei der Untersuchung im aufrechten Bild. Als Myop von 4,0 D. sehe ich am deutlichsten mit Konkav 8,0 resp. Konkav 10,0 eine ziemlich weit vor der Netzhaut liegende, fein punktirte Membran querüber durch den hinteren Bulbusabschnitt ziehen, in welcher am rechten Auge ein ovales und am linken ein bisquitförmiges Loch ist, durch das hindurch man am deutlichsten den Augenhintergrund sieht. Ich

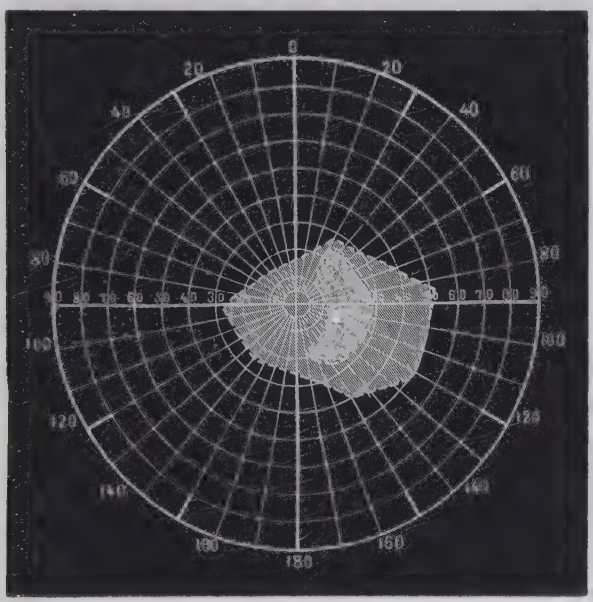

Fig. 13.

Fall 21. Monika B. 38 J. alt. Myopie 20 D. Rechtes Auge. Gesichtsfeld für Roth. In einem grösseren Bezirk um den blinden Fleck wird Roth undeutlich gesehen. Objektgrösse 5 □ mm.

lasse es dahingestellt, ob es sich hier bei dieser eigenthümlichen Bildung um eine auffallend stark entwickelte durchlöcherte Glaskörpermembran handelt, oder um eine ausgesprochene hintere Glaskörperablösung, bei welcher die Umhüllungsmembran des Glaskörpers, nachdem sie circumpapillär abgerissen, dem abgelösten Glaskörper folgend, nach vorn gerückt ist. An dem anderen Auge wurde ein ähnlicher Befund konstatirt.

Bei der perimetrischen Gesichtsfeldaufnahme findet man den blinden Fleck vergrössert, an denselben nach aussen anschliessend

am rechten Auge einen annähernd mondsichelförmigen Bezirk (mit der Konvexität der Sichel nach aussen), in welchem Roth und Blau undeutlich erkannt werden, auch von weissem Quadrat nur die Bewegung wahrgenommen wird. An dem linken Auge erstreckt sich der Bezirk der herabgesetzten Empfindung auf einen grösseren Theil des Gesichtsfeldes (vergl. Gesichtsfeld Figg. 11, 12, 13 und 14).

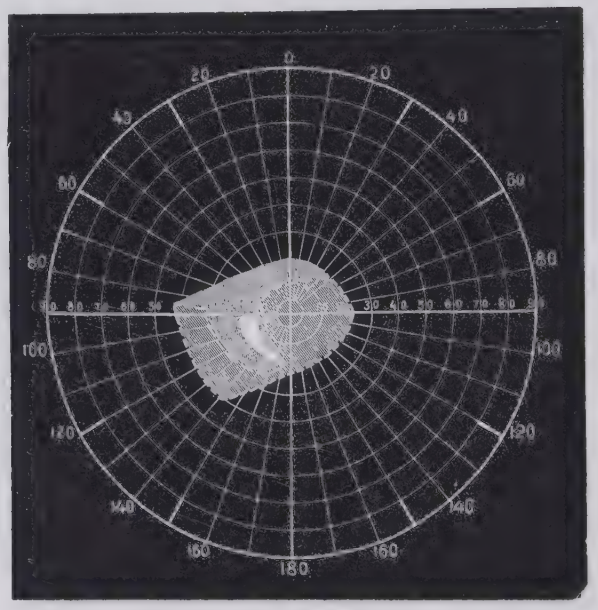

Fig. 14.

Fall 21. Monika B. 38 J. alt. Myopie 20 D. Linkes Auge. Gesichtsfeld für Roht. In einem grösseren nach oben offenen Bezirk um den blinden Fleck wird Roth nur undeutlich erkannt, Objektgrösse 5 □ mm.

An dieser Stelle sei noch erwähnt, dass bei allen Gesichtsfeldaufnahmen, um recht zuverlässige Befunde zu erhalten, stets so verfahren wurde, dass das Probeobjekt von der Peripherie nach der Mitte zu geführt wurde, bezw. sowohl von der Peripherie nach der Mitte als auch bei wiederholter Untersuchung in umgekehrter Richtung. Die Bestimmung des blinden Flecks bildete stets die Kontrolle für die Genauigkeit der Angaben des Untersuchten.

Bei den zuletzt mitgetheilten Fällen war eine dunkle Bogenlinie auf der nasalen Seite zu sehen, an deren Stelle keine sich scharf abgrenzende Niveaudifferenz zu konstatiren war. Im Gegensatz zu diesen Fällen möge hier noch der weitere Fall eine Stelle finden, bei welchem auf der temporalen Seite zwischen Conus und Maculagegend eine deutliche Bogenlinie gesehen wurde, ohne dass dabei an dieser Stelle eine Stufe im Augengrund nachgewiesen werden konnte.

Der Fall ist folgender:

Fall 22.

Frau Ph. W., 56 Jahre alt, Landwirthsgattin von L.

Am rechten Auge grosses Leucoma adhaerens. Das linke Auge von Jugend auf stark kurzsichtig.

Rechts: Bewegung der Hand. Projektion unsicher.

Links: Myopie ca. 18,0 D.

Die Mutter war stark kurzsichtig. Von sieben Geschwistern ist nur Patientin kurzsichtig.

Ophthalmoskopisch: links Glaskörperflocken. Grosser „ringförmiger Conus" bei querovaler Papille, central chorio-retinitische Veränderungen. Unweit von der Grenze des Conus sieht man auf der temporalen Seite einen dunkeln Bogenstreif, welcher nach unten ungefähr an gleicher Stelle wie der Conus endet, nach oben (im umgekehrten Bild) aber, allmählich vom Conus etwas abrückend, noch über den Conus hinaufreicht. Die Gefässe verlaufen geradlinig über den dunkeln Bogenstreif. Eine an der Stelle desselben sich scharf abgrenzende Niveaudifferenz ist nicht zu konstatiren. Der Augengrund erscheint sowohl diesseits als auch jenseits des Bogenstreifs auffallend licht, am hellsten die Partie, welche annähernd die Form eines Dreiecks bildend, von dem oberen Theil des Bogenstreifs und dem Conus eingeschlossen wird. Auf der nasalen Seite war von einem dunkeln Bogenstreif nichts zu sehen (vergl. Fig. 14, Taf. IV u. V).

Auch in diesem Fall von hochgradiger Myopie ergab die perimetrische Gesichtsfeldaufnahme einen sehr auffallenden Befund. Der blinde Fleck erscheint queroval und ist etwas vergrössert. Sowohl für Weiss als auch für Roth und Blau besteht ein centrales Skotom. Im übrigen Gesichtsfeld wird Weiss gesehen. Blau wird nur in zwei völlig getrennten Partien des Gesichtsfeldes gesehen, einer kleineren nasalwärts vom Fixa-

tionspunkt gelegenen und einer grösseren temporalwärts. Roth wird deutlich nur in einem kleinen Bezirk nasalwärts vom Fixationspunkt gesehen und undeutlich in einem kleinen inselförmigen Stück, das etwas temporalwärts von demselben liegt. Es ist im vorliegenden Fall die Netzhaut in einem grossen centralen Bezirk,

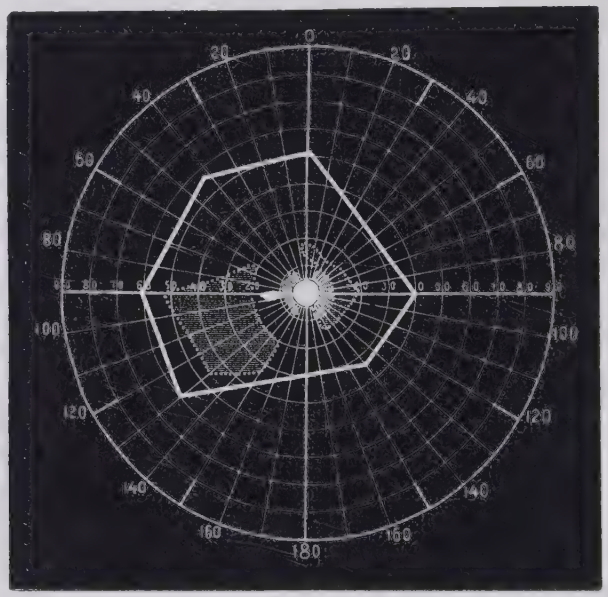

Fig. 15.

Fall 22. Frau Ph. W. 57 J. alt. Myopie 18,0 D. Linkes Auge. Gesichtsfeld für weiss, blau und roth. Aussengrenze für weiss ausgezogene Linie. Blinder Fleck für Weiss weiss. Blau (punktirte Linie und horizontal schraffirt) wird nur in einem grösseren Bezirk auf der temporalen Seite gesehen und in einem schmalen länglichen kleinen Bezirk nasalwärts von dem Fixationspunkt. Roth wird nur in einem ganz kleinen inselförmigen Bezirk nasal vom Fixationspunkt deutlich roth gesehen. In einem schmalen Streif zwischen Fixationspunkt und blinden Fleck für Weiss werden blau und roth nur undeutlich trüb gesehen (horizontal schraffirt und punktirt). Grün zeigt entsprechendes Verhalten wie Roth. Centrales kleines Scotom. Objektgrösse 5 □mm.

welcher nasalwärts jenseits des blinden Flecks beginnt und weit bis über die Maculagegend hinausgeht, blaublind; bis auf einen kleinen perimaculären Bezirk besteht vollständige Rothblindheit. Beistehende Gesichtsfelder veranschaulichen das eben Gesagte.

Zum Schluss sei es mir noch gestattet, mit einigen Worten auf einen Fall einzugehen, der mir dieser Tage zur Beobachtung

kam, in welchem das von verschiedenen Seiten als Treppenbildung aufgefasste Augenspiegelbild zu sehen war.

Fall 23.

Herr Karl H., 29 Jahre alt, von Mannheim, hat rechts volle Sehschärfe bei emmetropischer Refraktion, links: mit freiem Auge $\frac{1—2}{LX}$, Gläser bessern nicht.

Ophthalmoskopisch: Myopie ca. 20 Dioptr., grosser Conus auf der temporalen Seite, welcher nach oben und nach unten die Papille umgreift. Auf der nasalen Seite sieht man annähernd gleiche Abstände von einander haltend eine Anzahl dunkler Bogenlinien, welche annähernd konzentrisch zur Papille gerichtet sind. Bei genauerem Zusehen bemerkt man, dass dieselben nach oben (im umgekehrten Bild) leicht divergiren, nach unten dagegen nach dem unteren Papillenrand zu konvergiren. Die Zwischenräume zwischen diesen Bogenlinien erscheinen etwas lichter und zwar abnehmend mit der Entfernung von der Papille. Nur an einer dieser dunkeln Bogenlinien glaubte ich bei Untersuchung im aufrechten Bild eine ganz leichte Stufenbildung wahrnehmen zu können. Eine auffallende Abbiegung der darüber verlaufenden Gefässe war nicht zu bemerken.

Während an dem emmetropischen Auge die perimetrische Gesichtsfeldaufnahme ganz normale Verhältnisse ergab, wurde für Weiss der blinde Fleck an dem linken Auge etwas vergrössert gefunden, im übrigen Gesichtsfeld wurde Weiss überall gut gesehen, die Aussengrenze war ungefähr die gleiche wie an dem anderen Auge, dagegen war die Grenze für Blauempfindung kleiner als an dem rechten Auge und sehr auffallend klein das Gesichtsfeld für Roth, dabei war sowohl für Blau als auch für Roth ein ziemlich grosser sich an den blinden Fleck anschliessender Bezirk nachzuweisen, in welchem vollständige Roth- und Blaublindheit bestand (vergl. Gesichtsfeldtafel VIII, Figg. 14 u. 15).

Es ist mir auch im Laufe der letzten Jahre noch nicht möglich gewesen, ein myopisches Auge mit scharf begrenzter Ektasie anatomisch zu untersuchen. Ein myopisches Auge, das unlängst zufällig bei einer Sektion von mir gefunden wurde, hat am hinteren Abschnitt eine partiell etwas stärker prominirenden Partie, in deren Bereich die Sklera sehr dünn und weich ist; auch bin ich in den Besitz des Auges von dem gleichfalls

hochgradig myopischen Bruder des Els. (cf. Fall 6) gekommen. Ueber den anatomischen Befund dieses myopischen Auges wird demnächst berichtet werden in Zusammenhang mit dem Befund von anderweitigen myopischen Augen, welche ich schon vor längerer Zeit untersucht habe, deren Befund aber noch nicht veröffentlicht worden ist. Für die Entscheidung der Frage: durch welche anatomische Verhältnisse das Augenspiegelbild der scharf begrenzten Ektasie am hintereren Pol bedingt ist, wäre natürlich die Untersuchung eines solchen Auges von der grössten Wichtigkeit, bei welchem zu Lebzeiten der betreffende Augenspiegelbefund festgestellt worden. Eine derartige Untersuchung liegt bis jetzt noch nicht vor. Dass sich die scharf begrenzte Ektasie mit der immer mehr zunehmenden Ektasierung des hinteren Bulbusabschnittes bei progressiver Myopie entwickeln kann, das geht unzweifelhaft aus der oben mitgetheilten Beobachtung (Fall 11) hervor. Nahe liegt es, die scharf begrenzte Ektasie auf der nasalen Seite der Papille mit den Vorgängen der Erweiterung des Zwischenscheidenraums in Zusammenhang zu bringen, welcher ja bekanntlich gerade auf der nasalen Seite beim hochgradig myopischen Auge häufig die stärkste Erweiterung erfährt. Die gerade an dieser Stelle gedehnte dünnste Stelle der Augenwand entbehrt auch noch der Stütze von rückwärts. Auf diese und ähnliche Fragen soll erst näher eingegangen werden, sobald genügendes anatomisches Material vorliegt. Die im Augengrund von hochgradig myopischen Augen zu sehenden Unterschiede in der bald lichteren, bald dunkleren Färbung einzelner Abschnitte, welche sich gelegentlich ziemlich scharf von einander absetzen, dürfte auf ungleichartige Dehnung der betreffenden Abschnitte zu beziehen sein.

Was den dunklen Bogenstreif betrifft, den man — ohne eine Niveaudifferenz an dieser Stelle feststellen zu können — in nicht wenigen Fällen bei hochgradiger Myopie an korrespondirender Stelle nasalwärts von der Papille sieht, so dürfte dieser doch eine anatomische Beziehung zu der scharf begrenzten Ektasie haben, es deutet darauf einmal der Umstand, dass man gelegentlich bei einer und derselben Person auf der einen Seite den dunklen Bogenstreif bei unzweifelhafter scharf begrenzter Ektasie findet, auf der anderen an korrespondirender Stelle einen dunklen Bogenstreif ohne scharf begrenzte Niveaudifferenz. Früher glaubte ich, den dunkeln Bogenstreif in erster Linie bezw. ausschliesslich auf

eine Schattenbildung der steilrandigen Ektasirung beziehen zu müssen, eine Auffassung, der man sich auch von anderer Seite angeschlossen hat. Schattenbildung kommt dabei ohne Zweifel wesentlich in Betracht, das beweist ja entschieden das Verhalten der wechselnden Schattenbreite bei verschiedener Haltung des Augenspiegels, — gerade die eben erwähnten Fälle von dunkler Bogenlinie auf dem anderen Auge ohne Stufenbildung deuten aber unzweideutig darauf hin, dass in manchen Fällen auch stärkere Pigmentansammlung (vermuthlich Pigmentverschiebung) an dieser Stelle bei dem ophthalmoskopischen Befund noch mit in Betracht kommt.

Eine weitere Stütze für die Zusammengehörigkeit beider Befunde glaubte ich ferner in dem bei beiden ganz ähnlichen Verhalten des Gesichtsfeldes gefunden zu haben. Als ich dann aber später fand, dass die erwähnten eigenthümlichen Gesichtsfeldanomalien auch sonst bei hochgradig myopischen Augen gefunden werden, nicht nur bei solchen, bei denen eine dunkle Bogenlinie im Augengrund zu sehen ist — sei es mit, sei es ohne scharfbegrenzte Ektasie der hinteren Bulbuswand — so musste damit die Beweiskraft dieses Befundes erschüttert werden.

Die oben mitgetheilten Befunde des Gesichtsfeldes bei höchstgradiger Myopie sind — so viel mir aus der Litteratur[1]) bekannt ist — bis jetzt nirgends beschrieben worden. Der Nachweis von Farbenblindheit einzelner Netzhautdistrikte dürfte vielleicht in Zusammenhang mit Befunden, die ich schon vor längerer Zeit bei meinen anatomischen Untersuchungen[2]) von hochgradig myopischen Augen, insbesonders auch bezüglich des Verhaltens des Pigmentepithels, erhielt, — vielleicht geeignet sein,

---

[1]) Vorliegende Arbeit war bereits vor längerer Zeit abgeschlossen. Die Veröffentlichung verzögerte sich dadurch, dass die Herstellung der Zeichnungen längere Zeit in Anspruch nahm. Auf die vor einigen Tagen im neuesten Heft des Archivs für Ophthalmologie (Bd. 43, Abtheil. 3) erschienene Arbeit von F. Otto (Beobachtungen über hochgradige Kurzsichtigkeit und ihre operative Behandlung II. Theil), in welcher derselbe eine Reihe von ähnlichen Gesichtsfeldern bei hochgradiger Myopie abbildet, wie sie von mir mitgetheilt sind, — kann an dieser Stelle nicht näher eingegangen werden. (Anmerkung während des Druckes.)

[2]) Bei dieser Gelegenheit sei es gestattet, darauf hinzuweisen, dass der anatomische Befund bezüglich des Verhaltens des Ciliarmuskels beim myopischen Auge Bedenken betreffs der Helmholtz'schen Akkommodationstheorie erweckt.

unsere Vorstellungen über die Farbenwahrnehmung zu beeinflussen. Die ersten Befunde, welche ich schon vor längerer Zeit bei der perimetrischen Gesichtsfeldaufnahme mit farbigen Objekten bei hochgradiger Myopie erhielt, waren für mich ungemein überraschend. Ich wollte dieselben erst dann veröffentlichen, wenn sie durch ausgedehntere weitere Untersuchungen eine Bestätigung gefunden. Nicht nur hochgradig myopische Augen, sondern auch solche mittleren und geringen Grades wurden untersucht. So sind umfangreiche Untersuchungen entstanden, über welche an anderer Stelle ausführlich berichtet werden soll.

Diese Gesichtsfelduntersuchungen eröffnen ganz neue Einblicke in das Wesen und in die Funktion des myopischen Auges. Es haben diese Befunde ein mehrfaches Interesse, einmal haben sie die praktische Bedeutung, dass man das Vorkommen solcher Gesichtsfeldanomalien bei manchen myopischen Augen kennen muss, um sich vor falscher Deutung solcher Befunde zu bewahren dann aber dürften gerade aus dem Verhalten des Gesichtsfeldes bei solchen durch Dehnung der hinteren Bulbuswand myopisch gewordenen Augen sich Anhaltspunkt dafür ergeben, welche Theile des Augengrundes am stärksten gedehnt worden sind, und welche relativ wenig Dehnung und Zerrung erlitten haben; und hieraus wiederum dürften Aufschlüsse zu erwarten sein in Bezug auf die Kraftrichtung und auf die Kräfte, welche die Ektasierung hervorrufen [1]).

Ich will der ausführlichen Mittheilung über das Verhalten des Gesichtsfeldes bei Myopie nicht vorgreifen, ich will an dieser Stelle nur bereits darauf hinweisen, dass nicht nur bei hochgradig myopischen Augen mit scharf begrenzter Ektasie, sowie auch bei solchen mit dunkler Bogenlinie ohne deutlich nachweisbare scharf begrenzte Ektasie ein eigenthümliches Verhalten des Gesichtsfeldes insbesondere für Farben gefunden wird, sondern dass dies auch der Fall ist bei hochgradig myopischen Augen, in denen weder eine scharf begrenzte Ektasie

[1]) Wenn die Annahme richtig ist, dass diejenigen Partien der Netzhaut, welche die stärkste Dehnung erlitten, am meisten ihre Farbenempfindung verloren haben, dann dürfte in vielen Fällen von hochgradiger Myopie anzunehmen sein, dass die Netzhaut nach unten von der Eintrittsstelle des Sehnerven die stärkste Dehnung erfahren hat

gefunden wird noch auch ein dunkler Bogenstreif, und nicht nur bei den höchstgradig myopischen Augen, sondern auch bei solchen mittelhohen Grades und selbst bei niederen Graden.

So kann man gelegentlich bei Myopie mittleren Grades bei guter centraler Sehschärfe ein Farbenskotom finden und zwar nicht nur um die Eintrittsstelle herum, sondern auch an anderen Stellen des Gesichtsfeldes, ohne dass die Augenspiegeluntersuchung im Stande wäre, an derjenigen Stelle des Augengrundes, welche der betreffenden Stelle im Gesichtsfeld entspricht, irgend welche Veränderung erkennen zu lassen. Die Aussengrenze des Gesichtsfeldes wird — wie dies von verschiedenen Seiten angegeben wird — in vielen Fällen von Myopie und zwar in sehr wechselndem Grade kleiner als normal gefunden. Die Aussengrenze kann auch bei hochgradiger Myopie normal sein. Durch das sogenannte „Staphyloma posticum" oder „Conus" kann eine Vergrösserung des blinden Flecks bedingt sein; die Sache ist aber nicht dahin zu verstehen, dass ein bei Myopie gefundener vergrösserter blinder Fleck stets auf einen Conus zu beziehen ist. Es kann der blinde Fleck ganz erheblich vergrössert gefunden werden, ohne dass auch nur eine Andeutung eines Conus zu sehen ist. Die Grösse des blinden Flecks muss auch nicht in direkter Relation zur Grösse des Conus stehen. Für Farben findet man den blinden Fleck nicht selten noch erheblich grösser als für Weiss, für die verschiedenen Farben meist in ungleichem Grade. Anschliessend an den blinden Fleck findet man gelegentlich noch grössere oder kleinere Fortsätze, ohne dass man bei der Augenspiegeluntersuchung an der entsprechenden Stelle des Augenhintergrundes. irgend welche pathologische Veränderung sieht. Die Defekte des Gesichtsfeldes für farbige Probeobjekte zeigen ein ungemein verschiedenes Verhalten. Wenn bei Benützung kleiner farbiger Objekte nur noch mehr oder weniger grosse inselförmige Stellen im Gesichtsfeld gefunden werden, in welchen die Farbenwahrnehmung erhalten ist, so gelingt es bei Anwendung grösserer Farbenobjekte öfters noch, schmale Verbindungsbrücken zwischen denselben nachzuweisen.

Die Rothempfindung hat im Allgemeinen am meisten gelitten, doch ist dies nicht ausnahmslos der Fall. Ich behalte mir ausdrücklich vor, auf das Verhalten des Gesichtsfeldes beim myopischen Auge an anderer Stelle ausführlich einzugehen, erwähnen möchte ich hier nur noch, dass mir bereits vor etwa

10 Jahren zum erstenmale eine eigenthümliche Gesichtsfeldeinschränkung — wie bei Glaukom — bei hochgradiger Myopie aufgefallen ist, die ich auch im Laufe der Jahre noch beobachtet habe. Bei hochgradiger Myopie war nämlich in solchen Fällen, in welchen die Supertraction am nasalen Papillenrand ungemein stark ausgeprägt war, eine hochgradige Gesichtsfeldeinschränkung von der nasalen Seite her zu konstatiren, welche in einem Fall beinahe bis zum Fixationspunkt ging. In diesen Fällen mussten sich die aus der Tiefe des Sehnerven kommenden Centralgefässe, um zu der Netzhaut zu gelangen, vollständig um die schnabelförmige Herüberziehung am nasalen Papillenrand herumschlingen. In wie weit manche abnorme Befunde des Gesichtsfeldes beim myopischen Auge prognostisch von Bedeutung sind — das ist noch eine offene Frage.

Was den Namen Staphyloma verum betrifft, den ich bei meiner ersten Veröffentlichung über den Gegenstand gebraucht habe, so ist derselbe auch von anderer Seite angenommen worden. Ich habe bei vorliegender Mittheilung diese Bezeichnung vermieden, weil ich an derselben insofern Anstoss nehme, als das gerade charakteristische der Erscheinung, nämlich die scharf begrenzte Ektasie damit keinen geeigneten Ausdruck findet. Bei einem Auge mit hochgradiger Myopie, bei welchem der hintere Bulbusabschnitt stark ektasiert ist, während der vordere Abschnitt nicht oder verhältnissmässig nur wenig vergrössert ist, handelt es sich auch um ein Staphyloma verum. Die Bezeichnung Staphyloma verum bezeichnet in diesem Falle den Unterschied dieses Befundes gegenüber dem sogenannten „Staphyloma postic.", d. i. der weissen Figur, die man in verschiedener Grösse und Ausdehnung um bezw. an der Eintrittsstelle des Sehnerven findet. Die scharf begrenzte Ektasie, die oben beschrieben ist, entspricht einer mit steilem Rand absetzenden partiell stärker ausgedehnten Stelle, welche sich auf dem Boden eines Staphylom postic. verum entwickelt hat.

Zum Schluss sei mir noch eine kurze Bemerkung in Betreff der Häufigkeit des in Rede stehenden Befundes gestattet. In meiner ersten Mittheilung gab ich an, dass ich innerhalb 5—6 Jahre unter ca. 20000 Patienten eine deutlich ausgesprochene scharf begrenzte Ektasie am hinteren Pol bei hochgradiger Myopie in vier bezw. fünf Fällen gesehen hätte, ich schloss daraus, dass derartige Fälle verhältnissmässig selten seien, Caspar

gab an, dass er bei einer verhältnissmässig kleinen Zahl von Myopen relativ häufig den Befund beobachtet habe, Otto geht noch weiter, er behauptet, bei Myopie über 20 D. könne derselbe stets nachgewiesen werden, bei Myopie von 15 D. ab werde er nur ganz selten, aber doch zuweilen vermisst. Auch Masselon giebt das Vorkommen als verhältnissmässig häufig an; nach der von diesem gegebenen Beschreibung und Abbildung drängt sich aber wie bei Otto das Bedenken auf, dass er auch die Fälle mitrechnet, wo eine dunkle Bogenlinie zu sehen ist, ohne dass an dieser Stelle eine scharf begrenzte Ektasie mit aller Sicherheit nachgewiesen werden kann.

Haab giebt in der jüngst erschienenen 2. Auflage seines ophthalmoskopischen Atlas, in welchem er eine Darstellung der scharf begrenzten Ektasie giebt, an, dass der abgebildete Befund des „Staphyloma verum", „nur bei ganz hohen Graden der Kurzsichtigkeit (über 20 D.) getroffen zu werden pflegt und deshalb nicht häufig ist" [1]).

Nach dem, was ich bei fortgesetzter Verfolgung des Gegenstandes auch im Laufe der letzten Jahre gesehen habe, glaube ich doch annehmen zu müssen, dass der Befund, wenn auch vielleicht nicht so selten wie ich anfangs glaubte, doch gerade nicht häufig ist, wobei ich aber wiederholt nachdrücklich hervorhebe, dass ich dabei nur diejenigen Fälle im Auge habe, bei welchen über allen Zweifel erhaben eine scharf begrenzte Ektasie am hinteren Pol nachweisbar ist.

Wenn ich früher angegeben habe, wie oft das Vorkommen einer scharf begrenzten Ektasie zur Beobachtung kam in Bezug auf die Gesammtfrequenz meiner Klinik, so hat eine derartige Angabe immer den Nachtheil, dass ein Vergleich mit den Beobachtungen an anderen Orten nicht ohne weiteres zulässig ist, da die Qualität des Krankenmaterials an verschiedenen Kliniken eben ungleich ist. Ich habe aus dem Jahre 1896 die Myopien zusammengestellt, welche in meiner Privatsprechstunde zur Untersuchung kamen. Es waren 310 Fälle von Myopie. Von diesen hatten eine

1) Notiz eingefügt während des Druckes.

	Myopie unter 6,0 D.	224 Fälle	
Myopie	6 D. bis 10 D.	48 Fälle	
„	10 D. „ 12 D.	15 „	
„	12 D. „ 15 D.	10 „	86
„	15 D. „ 20 D.	10 „	
„	20 D. und mehr	3 „	

Eine scharf begrenzte Ektasie sah ich

in 3 Fällen bei Myopie 15,0, 18,0 und 20 D.,

in 8 Fällen war ein deutlicher dunkler Bogenstreif notiert, ohne dass eine scharfbegrenzte Ektasie nachweisbar war, und zwar

2 mal bei Myopie 8 resp. 9 D.
1 „ „ „ 10,0 D.
1 „ „ „ 13,0 D.
1 „ „ „ 14,0 D.
1 „ „ „ 18,0 D.
2 „ „ „ 20,0 D. und darüber.

In den drei Fällen von Myopie von 20 D. und darüber war einmal eine deutlich nachweisbare Ektasie vorhanden, in den beiden anderen ein dunkler Bogenstreif ohne nachweisbare scharf begrenzte Ektasie. In einem Fall von Myopie 22,0 D. bei einem jungen Mann, der vor einiger Zeit zur Untersuchung kam, war weder der eine noch der andere Befund ophthalmoskopisch zu finden, dabei ergab die Gesichtsfeldaufnahme kein auffallendes Verhalten.

Bei einem verhältnissmässig kleinen Beobachtungsmaterial spielen Zufälligkeiten natürlich eine Rolle; während im letzten Jahr nur drei Fälle von scharf begrenzter Ektasie in meiner Privatsprechstunde zu meiner Beobachtung kamen, sah ich allein in den ersten drei Monaten dieses Jahres drei derartige Fälle.

Erklärung zu den Abbildungen.

Tafel I.

Fig. 1. Dr. H. Fall I. Myopie 22. Grosses sog. ringförm. Staphylom. postic. Unweit der Papille auf der nasalen Seite dunkle Bogenlinie, an deren Stelle eine deutliche Niveaudifferenz nachweisbar ist. Die Netzhautgefässe müssen — um von der stärker ektasierten Partie auf die peripheren Theile zu gelangen — eine steile Stufe heraufsteigen. Deutlich nachweisbare Refraktionsdifferenz diesseits und jenseits der dunkeln Bogenlinie. Netzhautgefässe zeigen an Stelle derselben eine brüske Abbiegung. Der centralwärts von der dunkeln Bogenlinie gelegene Theil des Augengrundes erscheint viel lichter. Die Chorioidalgefässe schimmern hier deutlich durch.

Fig. 2. Frau K. Fall 2. Myopie 20,0. Grosses „Ringstaphylom." Auf der nasalen Seite dunkle Bogenlinie, an deren Stelle deutliche Niveaudifferenz nachweisbar ist. Augengrund zwischen dunkler Bogenlinie und Conus viel lichter als mehr peripherwärts. Central chor.-retin. Veränderungen.

Tafel II.

Fig. 3. Frau Anna B. Fall 3. Myopie 22,0. Auf der nasalen Seite dunkler Bogenstreif, an dessen Stelle deutlich nachweisbare scharf begrenzte Ektasie. Der dunkle Bogenstreifen grenzt eine lichtere Partie des Augengrundes ab.

Tafel III.

Fig. 4. Frau Sarah K. Fall 4. Myopie 16,0. D. Grosses „ringförmiges Staphylom. post." Auf der temporalen Seite ausgedehnte chorioidit. Veränderungen. Unweit von dem medialen Rand des Conus dunkler Bogenstreif, an dessen Stelle eine scharf begrenzte Niveaudifferenz nachweisbar ist.

Fig. 7. Hch. K. Fall 9. Myopie 18,0. Rechtes Auge. Grosses „Staphyl. post." Central chorio-retin. Veränderungen. Auf der nasalen Seite dunkle Bogenlinie mit scharf abgesetzter Stufe.

Fig. 8. Hch. K. Fall 9. Linkes Auge. Nahezu ringförmige scharf begrenzte Ektasie um die Eintrittsstelle des Sehnerven.

Fig. 9. Wilhelm B. Fall 10. Myopie 16,0 D. Linkes Auge. Grosses ringförmiges „Staphyl. post.“ Zusammenfallend mit der nasalen Grenze des Conus dunkle Bogenlinie, welche nach oben und nach unten weit um die Eintrittsstelle des Sehnerven herum zu verfolgen ist. An der Stelle der dunkeln Bogenlinie deutlich nachweisbar scharf abgesetzte Niveaudifferenz.

Fig. 13. Monika B. Fall 21. Myopie 20,0 D. Rechtes Auge. Grosses „Staphyl. post.“ Central chorio-retin. Veränderungen. Nasalwärts von der Papille dunkle Bogenlinie, welche nach der Peripherie zu eine lichtere Partie des Augengrundes begrenzt. An der Stelle des dunkeln Bogenstreifes keine sich scharf absetzende Niveaudifferenz nachweisbar. Vor dem Augengrunde schwebt ein lichtes Oval, durch das hindurch man wie durch ein Fenster die Details des Augengrundes deutlicher sieht.

Tafel IV und V.

Fig. 5. Susanne B. Fall 5. Myopie 16. Grosses „Staphyl. post.“ Unweit von der Papille auf der nasalen Seite dunkle Bogenlinie mit deutlich nachweisbarer Niveaudifferenz, die sich scharf absetzt. An einer zweiten dunkeln Bogenlinie, welche konzentrisch um erstere zieht, keine deutliche Niveaudifferenz nachweisbar. Augengrund sehr licht. In der Maculagegend chorioidit. Veränderungen.

Fig. 6. Josef E. Fall 6. Myopie 20,0 D. Linkes Auge. Grosser „ringförmiger Conus“. Unweit von der nasalen Grenze des „Conus“ dunkle Bogenlinie, an deren Stelle deutlich scharf abgegrenzte Niveaudifferenz nachweisbar ist.

Fig. 10. Frau G. H. Fall 11. Myopie 15,0 D. Rechtes Auge. Grosses „ringförmiges Staphyl. post.“, an dem mehrere Abschnitte zu unterscheiden sind. Anschliessend daran ausgedehnte Chorioidatrophie. Auf der nasalen Seite dunkle Bogenlinie mit deutlich abgesetzter Stufe.

Fig. 11. Frau Margarethe K. Fall 12. Myopie 16,0 D. Scharf abgesetzte Ektasie auf der temporalen Seite innerhalb des „Conus“.

Fig. 12. Frau Marie Schw. Fall 20. Myopie 8,0 D. Grosser ringförmiger Conus. Auf der nasalen Seite dunkle Bogenlinie, an deren Stelle keine Niveaudifferenz nachweisbar ist. Augengrund zwischen der dunkeln Bogenlinie und Conus lichter. In der Maculagegend eigentümliche Veränderung.

Fig. 14. Frau W. Fall 22. Myopie 18,0 D. Grosser „ringförmiger Conus“ um die querovale Papille. Auf der temporalen Seite dunkle Bogenlinie ohne deutlich nachweisbare Stufe an dieser Stelle. In der Maculagegend chorioid. Veränderungen.

Tafel VI.

Fig. 1. Frau Anna B. Fall 3. Myopie 22,0 D. Scharfbegrenzte nasale Ektasie. Rechtes Auge. Gesichtsfeld für Weiss Aussengrenze ausgezogene Linie, für Blau punktirte Linie.

Fig. 2. Frau Anna B. Fall 3. Gesichtsfeld für Roth gestrichelte Linie — — —, für Grün × × × ×. Für Farben einspringender Winkel nach oben. Objektgrösse 10 □mm.

Fig. 3. Josef E. Fall 6. Myopie 20,0 D., scharf begrenzte nasale Ektasie. Rechtes Auge. Gesichtsfeld für Weiss —— ausgezogene Linie, für Blau . . . . punktierte Linie, für Roth — — — gestrichelte Linie. Blinder Fleck für Weiss schwarz, blinder Fleck für Farben quadriert, in dem quadrierten Bezirk wird nur undeutlich die Bewegung des weissen Quadrats erkannt.

Fig. 4. Josef E. Fall 6. Linkes Auge. Gesichtsfeld für Roth. Blinder Fleck für Weiss schwarz, blinder Fleck für Roth quadriert.

Fig. 5. Josef E. Fall 6. Linkes Auge. Gesichtsfeld für Weiss. Aussengrenze ausgezogene Linie, für Blau punktierte Linie. Blinder Fleck für Weiss schwarz, blinder Fleck für Blau quadriert. Objektgrösse 15 □mm.

Tafel VII.

Fig. 6 und 7. Frau Marie Sch. Fall 20. Myopie 8,0 D., keine scharf begrenzte Ektasie. Dunkle Bogenlinie unweit vom inneren Papillenrand, welche eine lichtere Partie des Augengrundes abgrenzt. Linkes und rechtes Auge. Gesichtsfeld für Roth — — — gestrichelte Linie. Blinder Fleck für Roth schwarz.

Fig. 9 und 10. Frau Marie Sch. Fall 20. Linkes und rechtes Auge. Gesichtsfeld für Weiss und Blau, für Weiss Aussengrenze —— ausgezogene Linie. Blinder Fleck für Weiss schwarz. An dem rechten Auge hat der blinde Fleck nach oben und nach unten einen langen Fortsatz, in dem das weisse Quadrat nur ganz undeutlich erkannt wird. In dem schraffirt-punktirten Bezirk um den blinden Fleck für Weiss herum wird Blau nur hell gesehen, aber nicht in seiner Farbe erkannt, nur in einem ganz schmalen Streif inmitten dieses undeutlichen Bezirks wird am linken Auge Blau in seiner Farbe gesehen. Objektgrösse 10 □mm.

Fig. 8. Frau Sarah K. Fall 4. Myopie 16,0 D., scharfbegrenzte nasale Ektasie. Linkes Auge. Gesichtsfeld für Weiss. Fixationspunkt 15° nach innen vom Nullpunkt. Anschliessend an den blinden Fleck nach rechts herüber ein schmaler Streif, in welchem nur undeutlich die Bewegung des weissen Quadrats gesehen wird. Kleines Quadrat.

Tafel VIII.

Fig. 11 und 12. Hch. K. Fall 9. Myopie 18,0 D., scharfbegrenzte nahezu ringförmige Ektasie. Linkes und rechtes Auge. Gesichtsfeld für Weiss Aussengrenze —— ausgezogene Linie. Blinder Fleck für Weiss schwarz. Links schliesst sich nach oben an den blinden Fleck eine Partie herabgesetzter Empfindlichkeit an. Hier wird nur undeutlich die Bewegung des weissen Quadrats gesehen. Fixationspunkt 15° vom Nullpunkt nasalwärts.

Fig. 13. Peter B. Fall 13. Myopie. Keine scharfbegrenzte Ektasie, dunkle Bogenlinie nasalwärts an der Papille. Rechtes Auge Gesichtsfeld für Weiss, Aussengrenze für Weiss. Objekt 10 □ mm. Blinder Fleck für Weiss schwarz, an den blinden Fleck nach rechts anschliessend Bezirk herabgesetzter Empfindlichkeit (punktirt), gestrichelte Linie Aussengrenze für Weiss 5 □mm. Einschränkung nach oben.

Fig. 14. Karl H. Fall 23. Myopie 20,0. Keine scharfbegrenzte Ektasie. Auf der nasalen Seite von der Papille mehrere dunkle Bogenlinien (Bild der Treppenbildung). Rechtes Auge. Aussengrenze für Weiss ausgezogene Linie. Blinder Fleck für Weiss schwarz. Aussengrenze für Blau punktirt. Blinder Fleck für Blau bedeutend vergrössert. Grenze punktirt.

Fig. 15. Desgl. Rechtes Auge. Gesichtsfeld für Roth. Aussengrenze gestrichelte Linie. Blinder Fleck für Roth schwarz. Objektgrösse 5 □mm. An dem anderen Auge besteht Emmetropie. Aussengrenze für Weiss ungefähr die gleiche. An dem emmetropischen Auge Aussengrenze für Farben, insbesondere für Roth bedeutend grösser.

Fig. 1.

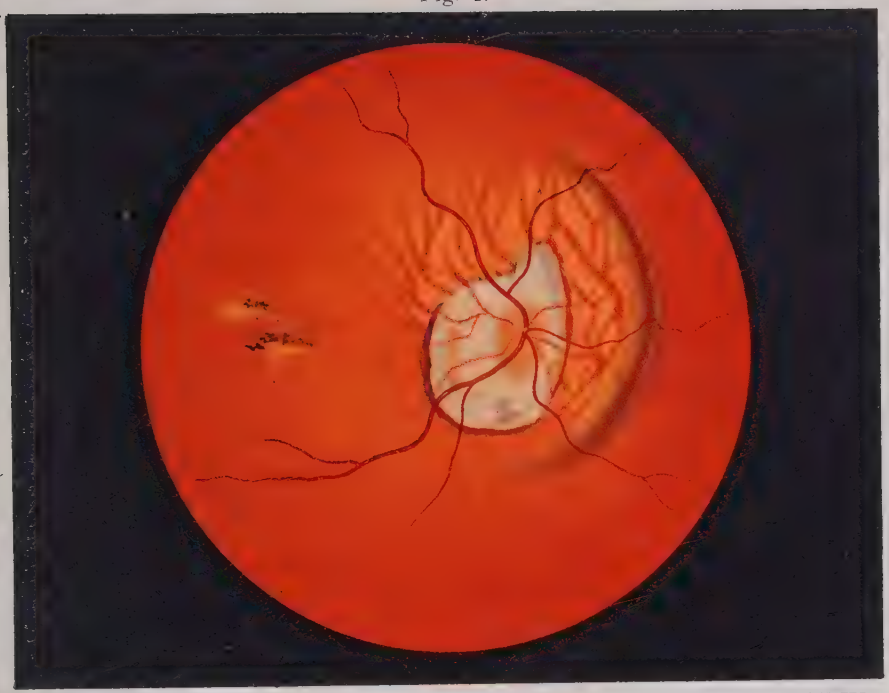

Dr. H. Fall 1. DR. O. BRUGGER FEC.

Fig. 2.

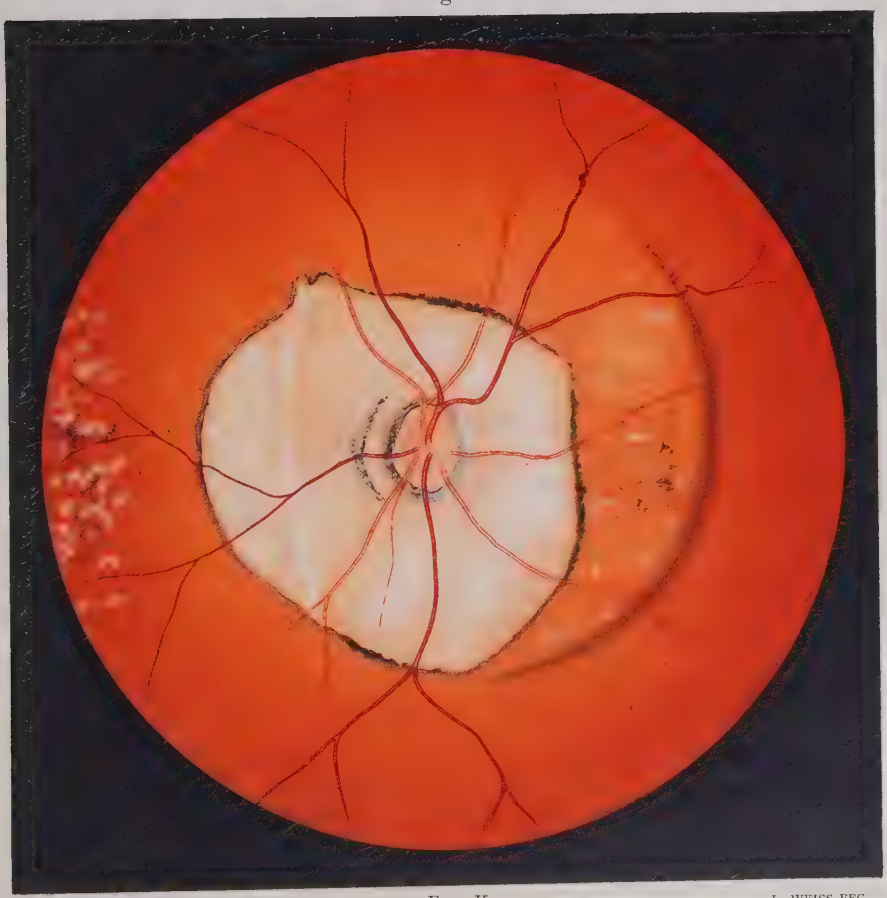

Frau K. L. WEISS FEC.

KGL. UNIVERSITÄTSDRUCKEREI VON H. STÜRTZ, WÜRZBURG.

Fig. 3. Frau B. L. WEISS DEL.

VERLAG VON J. F. BERGMANN, WIESBADEN.

KGL. UNIVERSITÄTSDRUCKEREI VON H. STÜRTZ, WÜRZBURG.

Fig. 4.

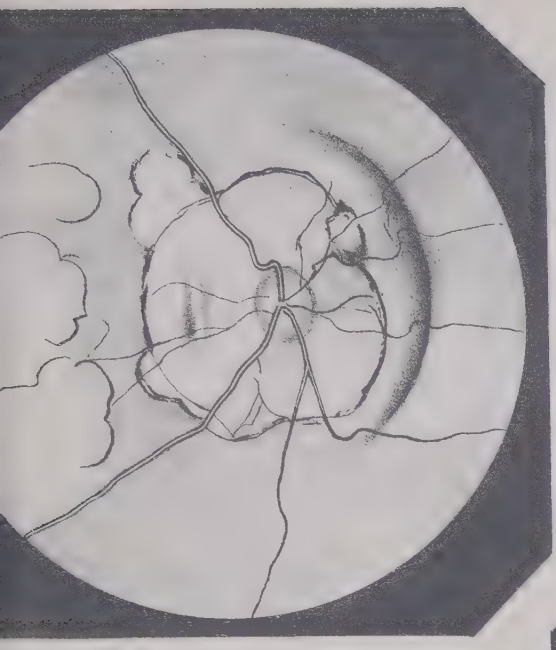

S. K. Fall 4.

Fig. 7.

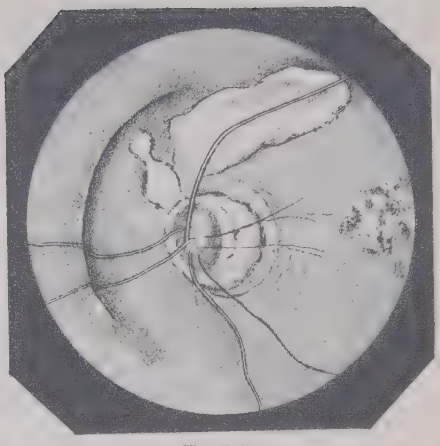

K. Fall 9.

Fig. 8.

K. Fall 9.

Fig. 13.

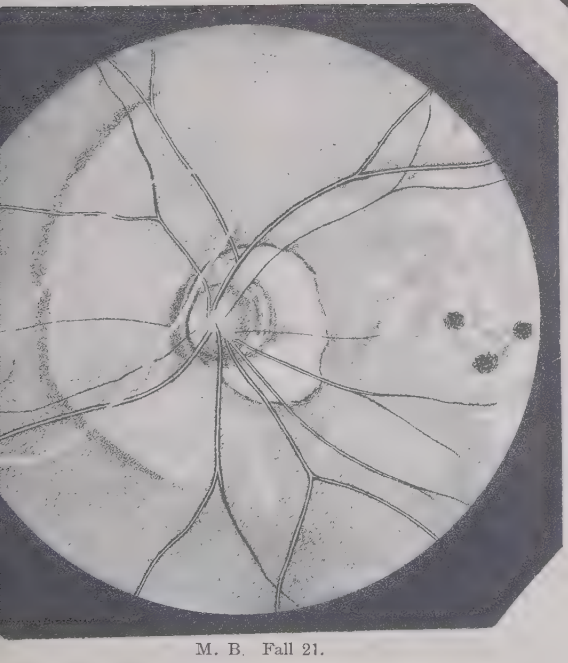

M. B. Fall 21.

Fig. 9.

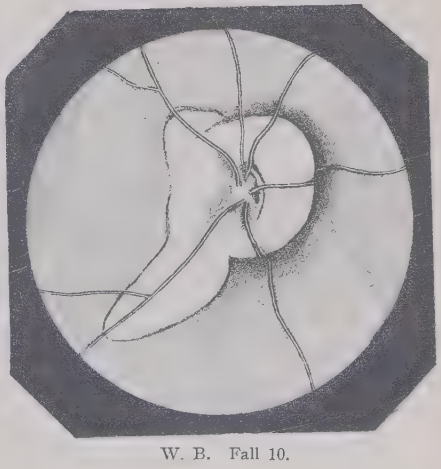

W. B. Fall 10.

L. WEISS DEL.

N J. F. BERGMANN, WIESBADEN.

KGL. UNIVERSITÄTSDRUCKEREI VON H. STÜRTZ, WÜRZBURG.

Fig. 10.

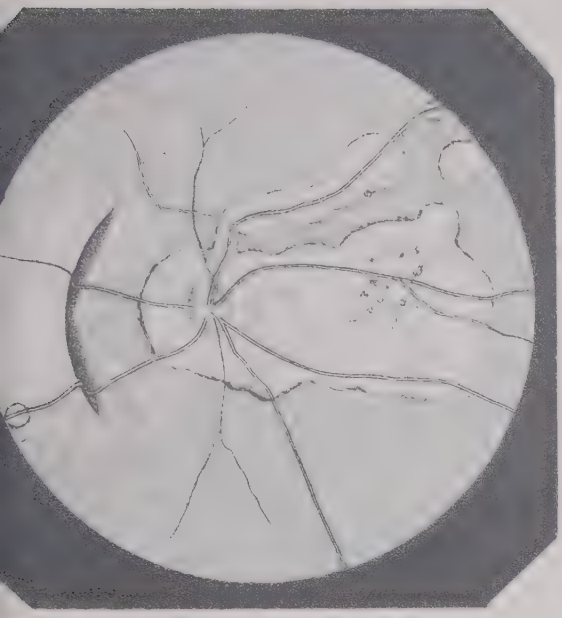

Frau G. H. 62 J. alt. Myop. 16,0 D. R. A Fall 11.

Fig. 11.

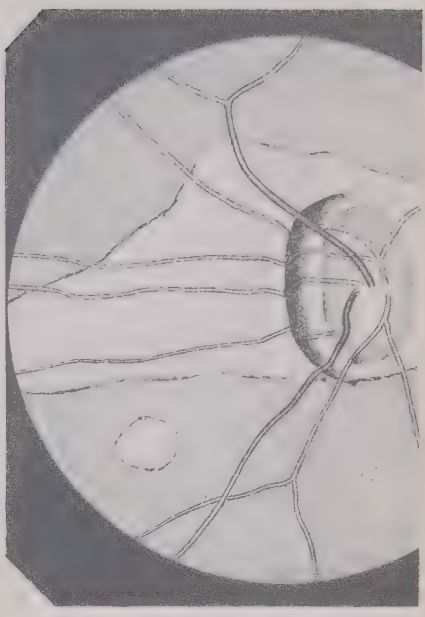

Frau K. 62 J. alt. R. A. Fall 1

Fig. 12.

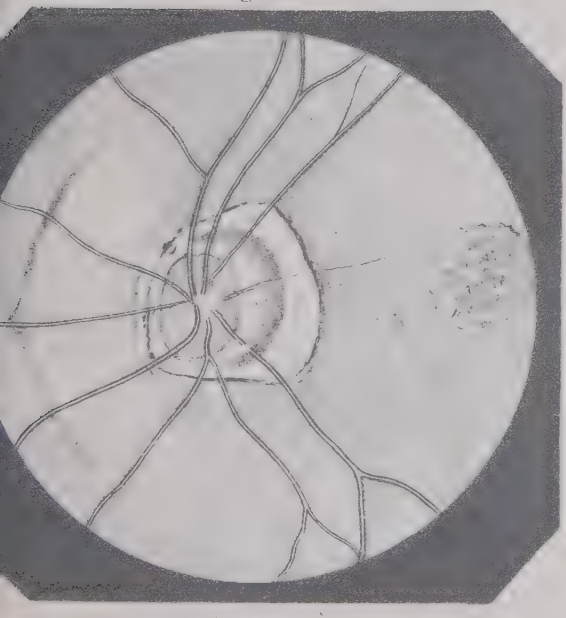

Frau Sch. R. A. Fall 22.

Fig. 14.

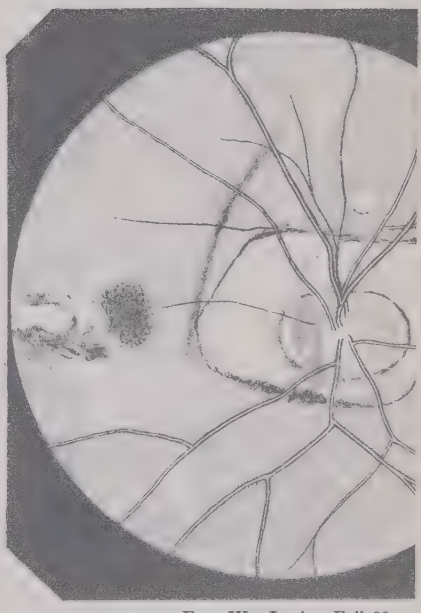

Frau W. L. A. Fall 22.

VON J. F. BERGMANN, WIESBADEN.

Fig. 5.

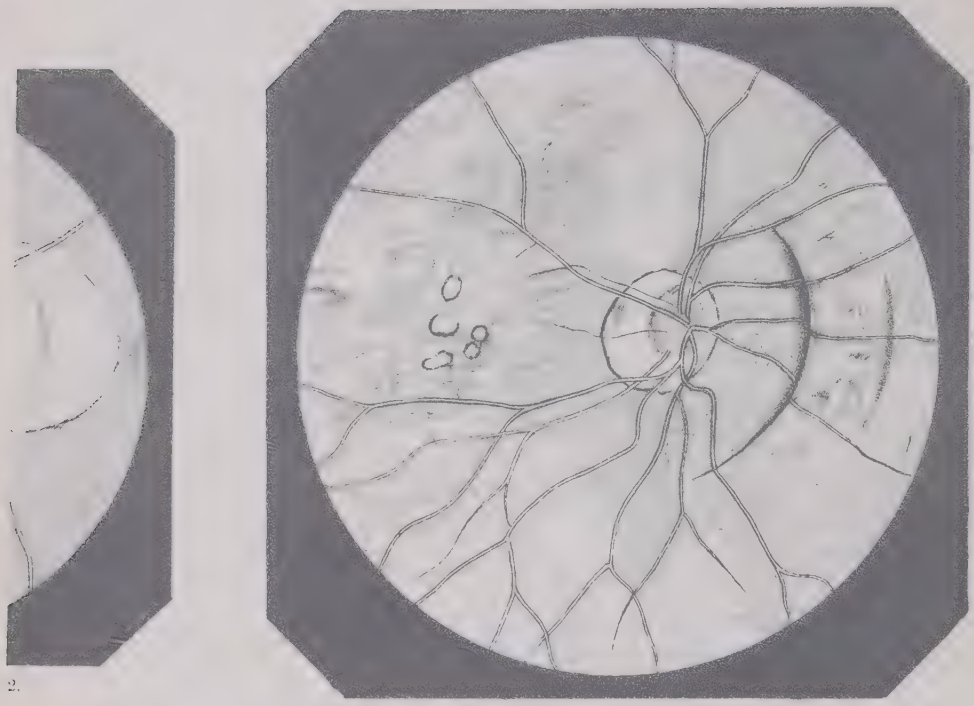

2.

S. B. Fall 5.

Fig. 6.

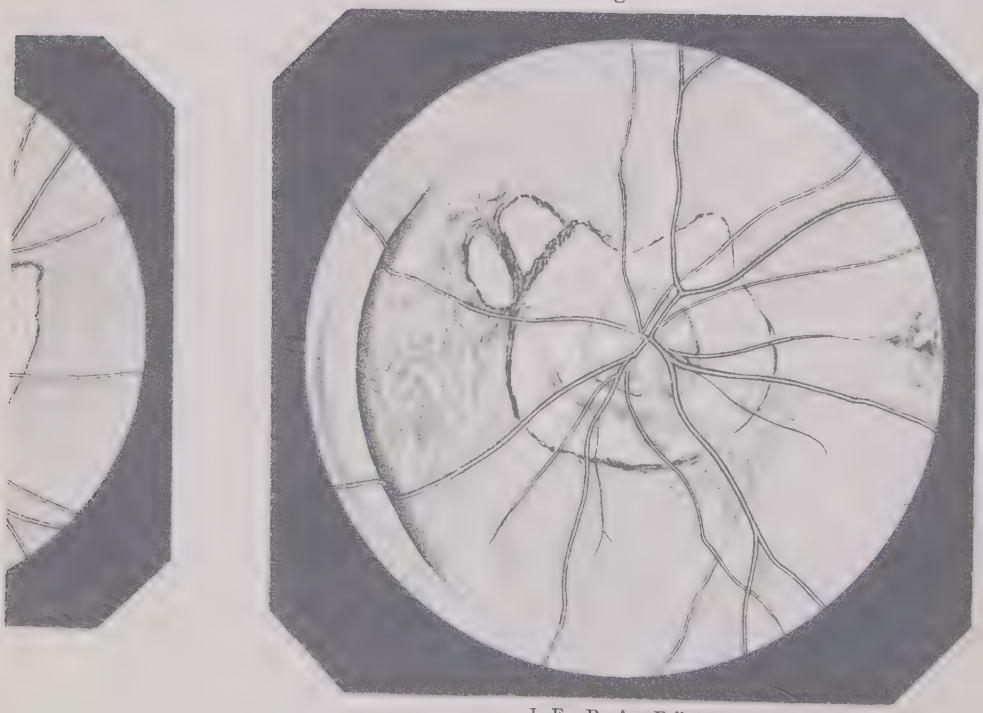

J. E. R. A. Fall 6.

L. WEISS DEL.

KGL. UNIVERSITÄTSDRUCKEREI VON H. STÜRTZ, WÜRZBURG.

1.

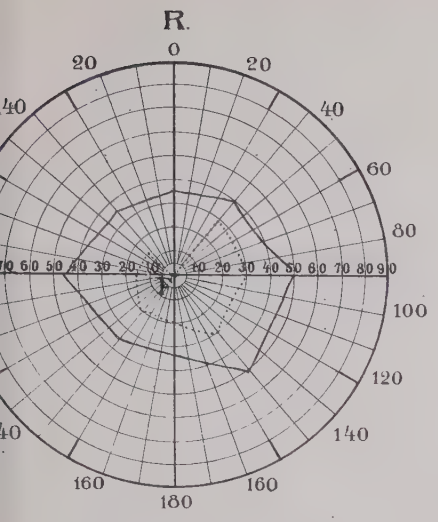

Fall 3. Frau Anna B.

2.

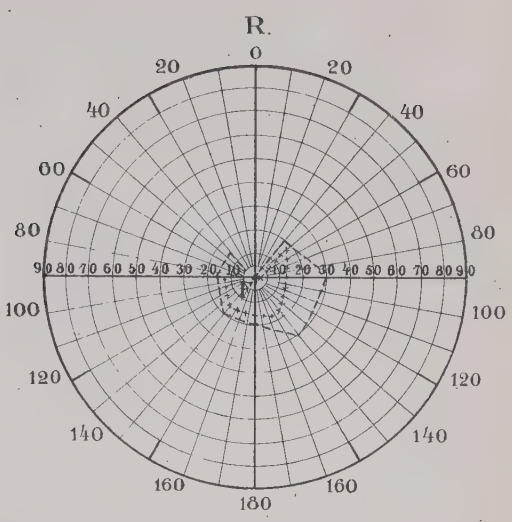

Fall 3. Frau Anna B.

3.

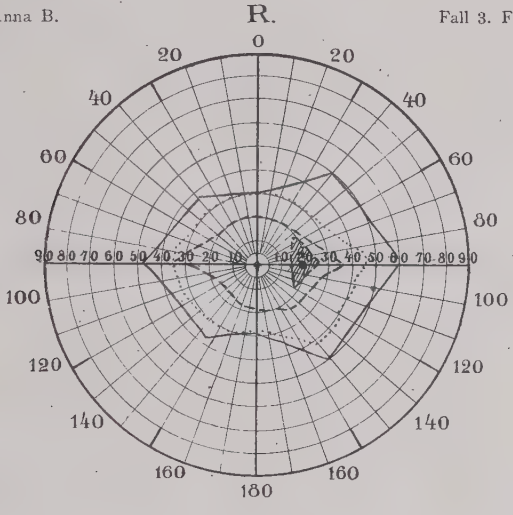

Fall 6. Herr Joseph E.

4.

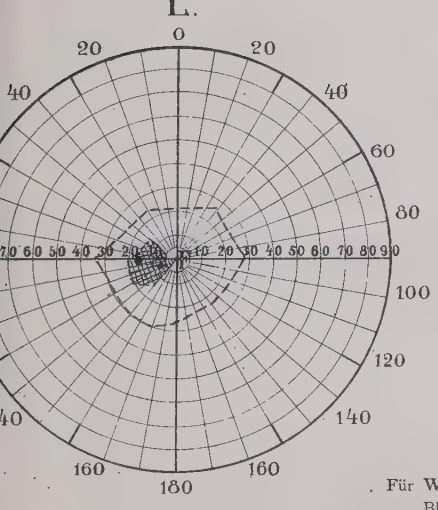

Fall 6. Herr Joseph E.

5.

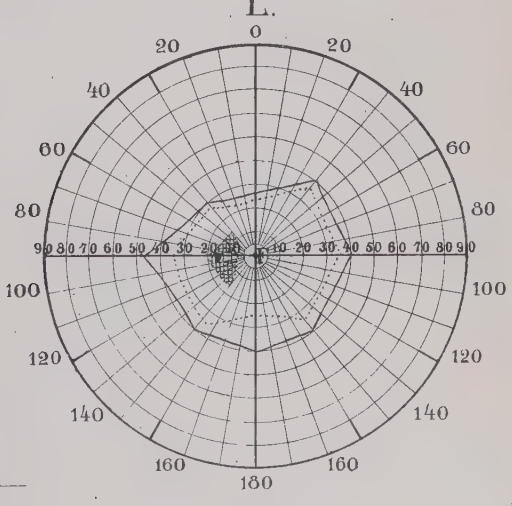

Fall 6. Herr Joseph E.

Für Weiss ——
,, Blau · · · ·
,, Rot — — —
,, Grün - + -

J. F. BERGMANN, WIESBADEN.

KGL. UNIV.-DRUCK. H. STÜRTZ, WÜRZBURG.

6.

L.

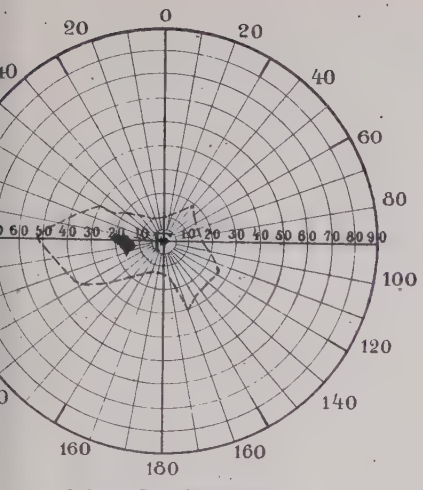

Fall 20. Frau Marie Sch.

7.

R.

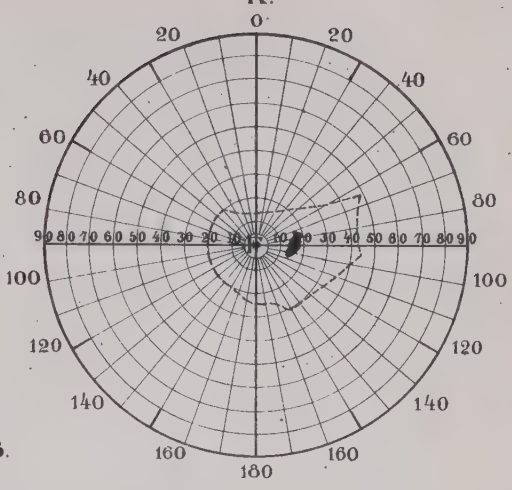

Fall 20. Frau Marie Sch.

8.

L.

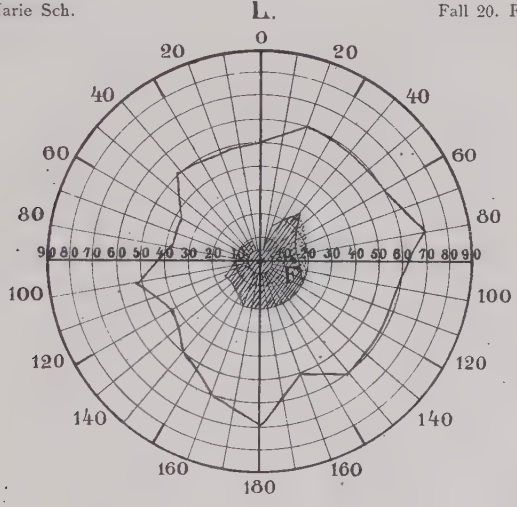

Fall 4. Frau Sarah K.

9.

L.

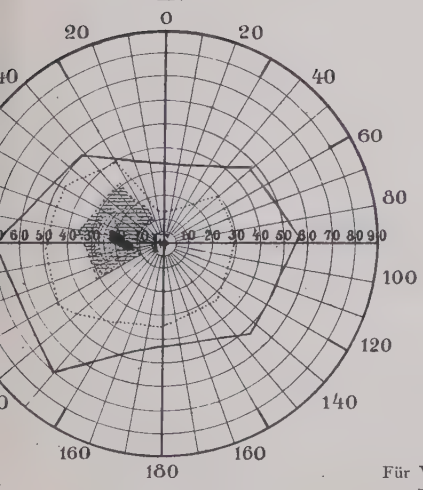

Fall 20. Frau Marie Sch.

10.

R.

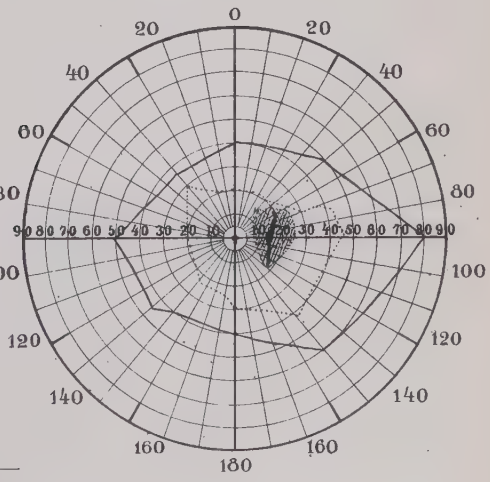

Fall 20. Frau Marie Sch.

Für Weiss ——
„ Blau ·····
„ Rot – – –

J. F. BERGMANN, WIESBADEN.

KGL. UNIV.-DRUCK. H. STÜRTZ, WÜRZBURG.

11.

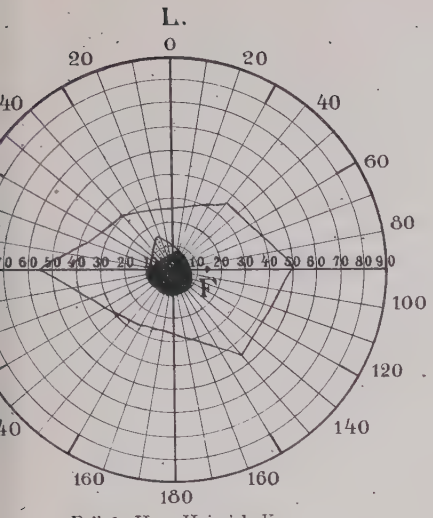

Fall 9. Herr Heinrich K.

12.

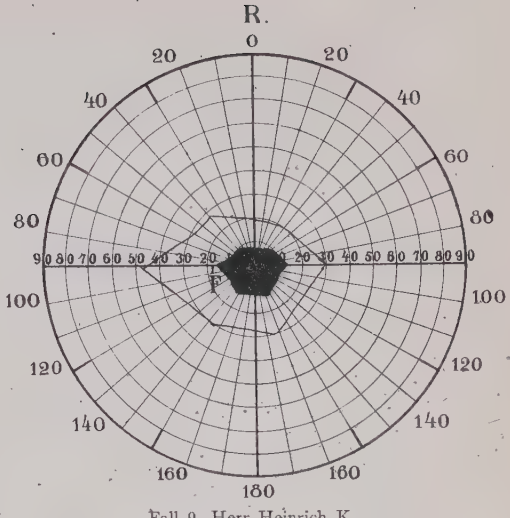

Fall 9. Herr Heinrich K.

13.

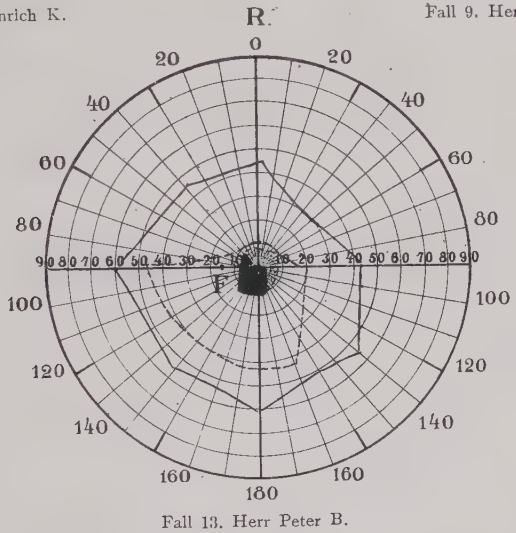

Fall 13. Herr Peter B.

14.

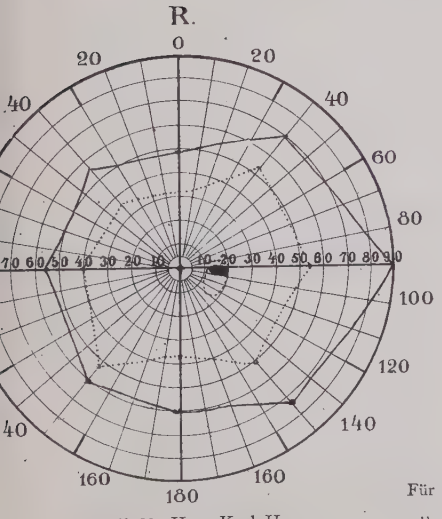

Fall 23. Herr Karl H.

15.

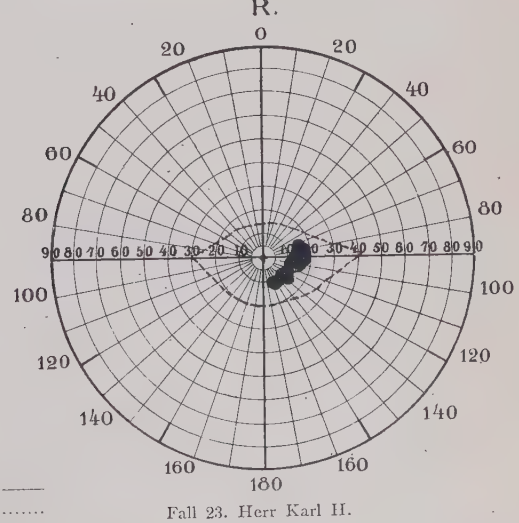

Fall 23. Herr Karl H.

Für Weiss ——
„ Blau .....
„ Rot – – –

ON J. F. BERGMANN, WIESBADEN.

KGL. UNIV.-DRUCK. H. STÜRTZ, WÜRZBURG.

Verlag von J. F. Bergmann in Wiesbaden.

Ueber

Hemeralopie

speziell

akute idiopathische Hemeralopie

von

Dr. Hans Krienes,
Stabsarzt, kommandirt als Assistent zur Kgl. Univ.-Klinik für Augenkranke in Breslau.

Mit sieben Tafeln und siebzehn Textabbildungen.

Preis M. 7.—.

Inhaltsverzeichniss: I. Akute essentielle Hemeralopie; Symptome; A. Sehschärfe und Reizschwelle; B. Farbensinn, Farbenreizschwelle; C. Gesichtsfeld; D. Weitere Symptome: Ophthalmoskopischer Befund. II. Chronische Hemeralopie: Symptome. III. Vergleichende Uebersicht der Symptome der essentiellen Hemeralopie unter sich und mit den Symptomen der chronischen Hemeralopie. IV. Uebersicht der Symptome der essentiellen Hemeralopie. V. Ursache der essentiellen Hemeralopie. VI. Eintheilung und Vorkommen der essentiellen Hemeralopie. VII. Wesen der essentiellen Hemeralopie. VIII. Essentielle Hemeralopie und Xerosis epithelial. IX. Behandlung der essentiellen Hemeralopie. X. Tabellen. XI. Litteratur-Verzeichniss.

Schweigger's Vorlesungen

über den

Gebrauch des Augenspiegels.

Lehrbuch der Ophthalmoscopie

für Studierende und Aerzte bearbeitet und erweitert von

Dr. Richard Greeff,
Privatdozent für Augenheilkunde, wissenschaftl. Ass.-Arzt der Kgl. Universitäts-Augenklinik zu Berlin.

Mit 41 Holzschnitten im Text.

M 3.60.

. . . Eine besondere Hervorhebung der Vorzüge des Schweigger'schen Werkes dürfte vollkommen überflüssig sein; dasselbe zeichnet sich auch in der neuen Form rühmlichst aus . . .

Für den Studirenden wie für den Arzt wird das Werk bald genug unentbehrlich sein. *Deutsche medic. Wochenschrift.*

. . . Der Verfasser hat uns ein Buch geliefert, welches den Gegenstand kurz, klar und vollständig behandelt. *Deutsche Med.-Zeitung.*

Verlag von J. F. Bergmann in Wiesbaden.

Soeben erschien:

Ergebnisse

der

speziellen pathologischen

Morphologie und Physiologie

der

Sinnesorgane.

Unter Mitwirkung von Fachgenossen

herausgegeben von

O. Lubarsch,
Professor an der Universität Rostock.

und

R. Ostertag,
Professor an der Thierärztlichen Hochschule Berlin.

Preis M. 15.40.

Inhalt u. A.:

Allgemeine Pathologie und pathologische Anatomie des Auges.

Von Dr. **Th. Axenfeld**, Privatdozent an der Universität Breslau, Dr. **A. E. Fick**, Privatdozent an der Universität Zürich und Dr. **W. Uhthoff**, Professor an der Universität Breslau.

1. **Missbildungen.** Von Dr. A. E. Fick.
2. **Geschwülste des Auges.** Von Dr. Th. Axenfeld.

1. Lider, Conjunctiva, Cornea, Thränenwege.
1. Orbita, Nervus opticus, Thränendrüse.
3. Tractus uvealis.

ad. 1. **Lider, Conjunctiva, Cornea.**

I. Epitheliale Neubildungen.

II. Mesodermale Neubildungen.

a) Sarkome; b) Gefässgeschwülste; c) Lipome; d) Fibrome; e) Xanthelasma; f) Plexiformes Neurom (Neurofibrom).

ad. 2. **Geschwülste der Orbita.**

a) Primäre Orbitalgeschwülste.

b) Geschwülste des Nervus opticus und seiner Scheiden.

1. Primäre Geschwülste; 2. Sekundäre Sehnervengeschwülste; 3. Metastatische Sehnervengeschwülste.

c) Geschwülste der Thränendrüse.

ad. 3. **Intraokulare Geschwülste.**

I. Primäre Tumoren des Tractus uvealis.

a) Iris; b) Corpus ciliaris und Chorioidea.

II. Maligne Geschwülste der Chorioidea und des Ciliarkörpers.

a) Sarkom; b) Primäre epitheliale Neubildungen in der Uvea.

III. Metastatische Uvealtumoren.

3. Bakteriologie und Parasiten. Aeussere Augenerkrankungen. Von Prof. Dr. W. Uhthoff und Dr. Th. Axenfeld.

1. Bakteriologie, infektiöse Erkrankungen und Parasiten.

A. Ektogene Infektionen.

I. Normaler Konjunktivalsack.

II. Infektiöse Erkrankungen der Lider und der Conjunctiva.

III. Infektiöse Erkrankungen der Thränenorgane und der Cornea.

B. Endogene Infektionen.

a) Metastatische Ophthalmie.

b) Lepra.

C. Parasiten des Auges.

ad. 2. Tuberkulose des Auges.

ad. 1. Andere, d. h. nicht sicher infektiöse Erkrankungen der Conjunctiva, Lider, der Thränenorgane und der Cornea.

I. Conjunctiva.

II. Thränenapparat.

ad. 4. Hornhaut.

4. Syphilis. Von Dr. A. E. Fick.

5. Augenleiden, die mit sonstigen Krankheiten des Körpers in Zusammenhang stehen. Von Dr. A E. Fick.

6. Netzhaut und Sehnerv. Von Dr. A. E. Fick.

7. Linse. Von Dr. A. Fick.

8. Lymphcirkulation und Glaukom. Von Dr. Th. Axenfeld.

9. Sklera, Uvea, Glaskörper und trophische Störungen. Von Dr. Th. Axenfeld.

10. Augenhöhle. Von Dr. A. E. Fick.

11. Verletzungen, sympathische Ophthalmie. Von Dr. W. Uhthoff und Dr. Th. Axenfeld.

Kontusionen und ihre Folgen.

Scharfe Verletzungen und fremde Körper.

Fremdkörper.

Sympathische Ophthalmie.

Verlag von J. F. Bergmann in Wiesbaden.

Soeben erschien:

Handbuch der Gynäkologie.

Bearbeitet von

E. Bumm, Basel, **A. Döderlein**, Leipzig, **H. Fritsch**, Bonn, **K. Gebhard**, Berlin, **O. Küstner**, Breslau, **H. Löhlein**, Giessen, **W. Nagel**, Berlin, **R. Olshausen**, Berlin, **J. Pfannenstiel**, Breslau, **A. von Rosthorn**, Prag, **R. Schaeffer**, Berlin, **J. Veit**, Leiden, **F. Viertel**, Breslau, **G. Winter**, Berlin.

In drei Bänden herausgegeben

von

J. Veit,

Professor an der Universität Leyden.

I. Band: Mit 135 Abbildungen im Text Mk. 13,60, eleg. geb. Mk. 16.—.
II. Band: Mit 170 Abbildungen im Text u. 4 Taf. Mk. 18.60, eleg. geb. Mk. 21.—.

Handatlas

der

Sensiblen und Motorischen Gebiete

der

Hirn- und Rückenmarksnerven.

Von

Prof. Dr. C. Hasse,

Geh. Med.-Rath und Direktor der Kgl. Anatomie zu Breslau.

Mit 36 Tafeln. — Geb. M. 12.60.

. . . . Auf 36 farbigen Tafeln giebt der Verfasser, dessen Name für die Genauigkeit der Darstellung volle Gewähr bietet, sehr übersichtliche und deutliche Bilder, welche die Ausbreitung der einzelnen sensiblen Nerven an der Hautoberfläche und den inneren Theilen, sowie die Vertheilung der motorischen Nerven in die einzelnen Muskeln zur Anschauung bringen. Auch die Eintrittsstelle der Nerven in die Haut resp. in die Muskeln ist durch besondere Zeichen kenntlich gemacht. Besonders dankenswerth sind die Tafeln, welche die sensible Innervation der Gelenkflächen verzeichnen. Mehrere Tafeln sind auch der Vertheilung der motorischen und sensorischen Centren an der Gehirnoberfläche gewidmet.

. . . . Ref. zweifelt übrigens nicht, dass der Hasse'sche Atlas in seiner schönen und zweckmässigen Ausstattung sich bald bei den Nervenärzten und in den Kliniken einbürgern und sich oft als werthvollas Hülfsmittel bei der Krankenuntersuchung erweisen wird.

Prof. Dr. Strümpell in der „Deutschen Zeitschrift für Nervenheilkunde".

Verlag von J. F. Bergmann in Wiesbaden.

Meine Erfahrungen
über
Staar und Staar-Operationen
in fünfundzwanzig Jahren.
Von **Dr. A. Bäuerlein** in Würzburg.
Preis: M. 4.60.

Experimentelle Studie
über
Galvanolyt.-Kataphorische Einwirkungen auf das Auge.
Von
Prof. Dr. Schoeler und **Dr. Albrand.**
Preis: M. 1.—.

Glaucom und Sehnervenleiden
von
D. C. Schweigger,
o. ö. Professor der Augenheilkunde und Geh.-Med.-Rath in Berlin.
Mit 21 Abbildungen im Text. — Preis M. 2.—.

Zur Lehre von der Innervation der Pupillenbewegung
von
Dr. E. P. Braunstein,
Privatdozent für Augenheilkunde in Charkow.
Mit 27 Figuren im Text. — Preis: M. 4.—.

Zur Anatomie der gesunden und kranken Linse.
Unter Mitwirkung von
Dr. da Gama Pinto und **Dr. H. Schäfer,** Assistenten an der Universitäts-Augenklinik zu Heidelberg
herausgegeben von
Otto Becker,
weil. o. ö. Professor an der Universität Heidelberg.
Quart. 220 Seiten Text. Mit 14 Tafeln. M. 36.—.

Uterus und Auge.
Eine Darstellung der Funktionen und Krankheiten des weiblichen Geschlechts-Apparates in ihrem pathogenen Einfluss auf das Sehorgan.
Von
Dr. Salo Cohn.
Mit einem Vorwort von **Dr. Ernst Pflüger,**
o. ö. Professor an der Universität zu Bern.
Preis M. 6.—.

Verlag von J. F. Bergmann in Wiesbaden.

Das Wurzelgebiet des Oculomotorius beim Menschen

von

Dr. Stefan Bernheimer,

Dozent der Augenheilkunde an der Universität Wien.

Mit 4 farbigen Tafeln. Preis: Mark 6.—.

Ueber die

Sehnerven-Wurzeln des Menschen

Ursprung und Entwickelung und Verlauf ihrer Markfasern

von

Dr. Stefan Bernheimer,

Privatdozent der Augenheilkunde an der Universität Wien.

Mit 3 farbigen Tafeln. Preis: M. 5.60.

Ueber die

Entwickelung und den Verlauf der Markfasern

im

Chiasma nervorum opticorum

des

Menschen

von

Dr. Stefan Bernheimer,

Privatdozent der Augenheilkunde an der Universität Wien.

Mit einer Tafel. Preis: M. 3.60.

Die Funktionskrankheiten des Auges.

Ursache und Verhütung

des

grauen und grünen Staares.

Von

Dr. W. Schoen,

Privatdozent an der Universität in Leipzig.

—— Mit eingeheftetem Atlas von 24 Tafeln. ——

Preis: M. 20.—.

„Wir haben in den letzten Jahren wenig ophthalmologische Veröffentlichungen in die Hand bekommen, aus denen wir so viel Anregungen und neue Gesichtspunkte gewonnen haben, als aus der vorliegenden, in welcher der Verfasser die Resultate langjähriger und emsiger Studien über die Funktions-Erkrankungen des Auges niedergelegt hat. — Allen engeren Fachgenossen können wir die Lektüre desselben nicht dringend genug empfehlen. Schon die Abbildungen der 14 Tafeln bilden für den Fachmann einen werthvollen Atlas der mikrroskopischen und pathologischen Anatomie des Auges.

Kann man dem Verfasser auch nicht in allen Punkten unbedingt beistimmen, so besticht sein System doch durch die Einfachheit und Geschlossenheit desselben. Ausserdem stützt er es durch einen grossen Aufwand von Beweismitteln aller Art, dessen Zusammenbringen das Ergebniss jahrelanger Arbeit gewesen ist.

„Deutsche Medicinalzeitung."

Verlag von J. F. Bergmann in Wiesbaden.

Ueber Hemeralopie. Speciell akute idiopathische Hemeralopie. Von Dr. **Hans Krienes**, Stabsarzt, kommandirt als Assistent zur Königl. Univ.-Klinik für Augenkranke in Breslau. Mit 7 Tafeln und 14 Textabbildungen. M. 7.—

Bericht über Tausend Staaroperationen Sr. Königl. Hoheit des Herrn Herzogs Dr. Carl in Bayern. Herausgegeben von Assistenz-Arzt Dr. med. **H. Zenker** in München. M. 5.—

Schweigger's Vorlesungen über den Gebrauch des Augenspiegels. Lehrbuch der Ophthalmoskopie, bearbeitet und erweitert von Dr. **Richard Greeff**, Priv.-Doc. für Augenheilkunde an der Universität Berlin. M. 3.60

Sehprobetafeln zur Bestimmung der Sehschärfe für die Ferne. Von Dr. **Leopold Weiss**, Professor an der Universität Heidelberg. M. 2.40

Die Retina der Wirbelthiere. Von **S. Ramón y Cajal**, Prof. der Histologie a. d. medizin. Fakultät zu Madrid. Uebersetzt und mit Einleitung versehen von Dr. **Richard Greeff**, Priv.-Doc. an der Universität Berlin. Mit 7 Doppeltafeln und 3 Figuren im Texte. M. 18.60

Zur Lehre von der Innervation der Pupillenbewegung. Von Dr. **E. P. Braunstein**, Privatdocent in Charkow. M. 4.—

Farbenlehre. Von Dr. **Ludwig Mauthner**, weil. o. ö. Professor der Augenheilkunde an der Universität Wien. **Zweite,** vielfach geänderte Auflage. M. 4.—

Ueber die entzündlichen Krankheiten der Stirnhöhlen und ihre Folgezustände. Von Dr. **Hermann Kuhnt**, ordentl. Professor der Augenheilkunde und Director der kgl. Univ.-Augenklinik in Königsberg i. Pr. M. 8.—

Neue Erfahrungen über luetische Augenerkrankungen. Von Dr. **Alexander**, dirig. Arzt der Augen-Heilanstalt für den Reg.-Bez. Aachen, Badearzt, Mitglied der ophthalmolog. Gesellschaft zu Heidelberg. M. 2.—

Beiträge zur Physiologie und Pathologie der Hornhautrefraction. Von Dr. **Adolf Steiger**, Augenarzt in Zürich. M. 3.60

Das Sehen der Schielenden. Eine ophthalmologisch-physiologische Studie. Von Dr. **Alfred Graefe**, Professor der Augenheilkunde und Geh. Med.-Rath zu Halle. Mit 4 Figuren im Text und 1 Tafel. M. 1.60

Glaucom und Sehnervenleiden. Von Dr. **C. Schweigger**, Professor der Augenheilkunde in Berlin. Mit 21 Abbildungen. M. 2.—

Die Erholungsausdehnung des Gesichtsfeldes unter normalen und pathologischen Bedingungen. Von Dr. **Herm. Wilbrand**, Angenarzt am allgemeinen Krankenhaus in Hamburg. Mit 8 Tafeln und 2 Textabb. (1896). M. 6.—

Die hemianopischen Gesichtsfeld-Formen und das optische Wahrnehmungscentrum. Ein Atlas hemianopischer Defekte. Von Dr. **Herm. Wilbrand**, Augenarzt am Allgemeinen Krankenhause in Hamburg. Mit 24 Figuren und 22 Tafeln. M. 6.—

Augenärztliche Therapie für Aerzte u. Studierende. Von Dr. **M. Ohlemann**, Augenarzt in Minden i. W. M. 3.—

Der Nystagmus der Bergleute. Von Dr. **A. Nieden**, Sanitätsrath in Bochum in Westfalen. Mit 10 Lichtdrucktafeln und 3 Abbildungen im Text. M. 8.60

Experimentelle Studien über Galvanolytische-Kataphorische Einwirkungen auf das Auge. Von Prof. Dr. **Schoeler** und Dr. **Albrand.** M. 1.—

Winke zur Diagnose der peripheren und centralen Nervenkrankheiten mit Hülfe der wichtigsten ophthalmologischen Untersuchungsmethoden. Von Dr. med. **Charles A. Oliver**, Augenarzt in Philadelphia. Uebersetzt von Dr. **Julius Wolff.** M. —.80

Ergebnisse der speziellen pathologischen Morphologie und Physiologie der Sinnesorgane. Unter Mitwirkung von Fachgenossen herausgegeben von Prof. **O. Lubarsch**, Rostock und **R. Ostertag**, Berlin. M. 15.40

Inhalt u. A.: **Allgemeine Pathologie und pathologische Anatomie des Auges.** Von Dr. **Th. Axenfeld**, Breslau, Dr. **A. E. Fick**, Zürich und Prof. Dr. **W. Uhthoff**, Breslau.

Schriftproben zur Bestimmung der Sehschärfe. Von Dr. **A. Nieden** in Bochum. Zweite Auflage. In englischem Einband. M. 1.20

Die medizinische und operative Behandlung kurzsichtiger Störungen. Von Prof. Dr. **A. Mooren**, Geh. Med.-Rath in Düsseldorf. M. 3.60

Anleitung zur Berechnung der Erwerbsfähigkeit bei Sehstörungen. Von Dr. med. **A. Groenouw**, Privatdozent an der Universität Breslau M. 2.40

Verlag von J. F. Bergmann in Wiesbaden.

Archiv für Augenheilkunde in deutscher und englischer Sprache. Herausgegeben von Prof. Dr. H. Knapp in New-York und Geh. Med.-Rath Prof. Dr. C. Schweigger in Berlin, für den Litteraturbericht C. Horstmann in Berlin. (Bis jetzt erschienen 34 Bände.) Preis pro Band von 4 Heften M. 16.—

Jahresbericht über die Fortschritte der physiologischen und pathologischen Chemie. Begründet von weil. Prof. R. Maly (Prag), fortgesetzt von Prof. v. Nencki (Petersburg) und Prof. Andreasch (Wien). Jährlich ein Band. (Bis jetzt erschienen 25 Bände.)

Therapeutische Leistungen. Ein Jahrbuch für praktische Aerzte. Herausgegeben von Dr. Arn. Pollatschek in Karlsbad. Jährlich ein Band. (Bis jetzt erschienen 8 Bände.)

Zeitschrift für Ohrenheilkunde in deutscher und englischer Sprache. Herausgegeben von Prof. Dr. H. Knapp in New-York, Prof. Dr. O. Körner (Rostock), San.-Rath Dr. Arthur Hartmann (Berlin), und Prof. Dr. U. Pritchard (London). (Bis jetzt erschienen 30 Bände.) Preis pro Band von 4 Heften M. 16.—

Verhandlungen des Kongresses für Innere Medizin. Herausgegeben von Geh. Rath Prof. Dr. E. Leyden in Berlin und San.-Rath Dr. Emil Pfeiffer in Wiesbaden. XIV. Kongress, gehalten zu Wiesbaden vom 8.—11. April 1896. M. 12.—

Arbeiten aus Anatomischen Instituten. Unter Mitwirkung von Fachgenossen herausgegeben von Prof. Dr. Fr. Merkel in Göttingen und Prof. Dr. R. Bonnet in Greifswald. (Anatomische Hefte erste Abtheilung.) Bis jetzt erschienen 25 Hefte.

Ergebnisse der Anatomie und Entwickelungsgeschichte. Unter Mitwirkung von Fachgenossen herausgegeben von Prof. Merkel in Göttingen und Prof. Bonnet in Greifswald. (Anatomische Hefte zweite Abtheilung.) Jährlich erscheint ein Band. (Bis jetzt erschienen 5 Bände.)

Jahresbericht über die Fortschritte der Geburtshilfe und Gynäkologie. Unter Mitwirkung von Fachgenossen und unter der Redaktion von Prof. Dr. E. Bumm in Basel und Prof. Dr. J. Veit in Leiden. Herausgegeben von Prof. Dr. Frommel in Erlangen. Jährlich ein Band. (Bis jetzt erschienen 9 Bände.)

Jahresbericht über die Fortschritte auf dem Gebiete der Chirurgie. Unter Mitwirkung von Fachgenossen redigirt und herausgegeben von Prof. Dr. O. Hildebrand in Berlin. I. Band. Ueber das Jahr 1895.

Ergebnisse der Allgemeinen Pathologie und pathologischen Anatomie. Unter Mitwirkung von Fachgenossen herausgegeben von Prof. Dr. O. Lubarsch in Rostock und Prof. Dr. R. Ostertag in Berlin. Jährlich erscheint ein Band.

Um den neu eintretenden Abonnenten die Anschaffung der früher erschienenen Bände zu erleichtern, erklärt sich die Verlagsbuchhandlung bereit, bei Bezug einer grösseren Reihe von Bänden von obigen Zeitschriften ganz besondere Vortheile zu gewähren.

Verlag von J. F. Bergmann in Wiesbaden.

Einladung zur Subscription.

Atlas der Ophthalmoskopie.

Eine bildliche und descriptive ophthalmoskopische Diagnostik

von

Dr. J. Oeller,
k. bayer. Hofrathe und Privatdocenten an der Universität München.

Circa 75 Tafeln in Folio mit entsprechendem Texte.

Preis ca. Mark 100.—. Subscriptionspreis Mark 75.—.

Aus dem Vorwort. „Angespornt durch Eduard von Jäger's Beispiel und ermuntert durch viele Fachcollegen habe ich es im Hinblicke auf die Fortschritte der Ophthalmoskopie in den letzten Jahren unternommen, eine übersichtliche, systematische, farbige Darstellung der ophthalmoskopischen Erkrankungen zu geben in der zuversichtlichen Hoffnung, damit einem wirklichen Bedürfnisse nicht bloss der Schule, sondern auch der Fachgenossen entgegenzukommen. Denn jeder vorurtheilsfreie Beobachter wird zugestehen, dass, wie selbst dem unerreichten Jäger'schen Vorbilde, so noch mehr den übrigen Atlanten Fehler anhaften, die weniger nach der rein wissenschaftlichen Seite, als vielmehr durch ein ungenügendes zeichnerisches und malerisches Können veranlasst waren.

Der Atlas wird ca. 75 Tafeln umfassen. Prinzipiell soll nur das aufrechte Bild zur Anwendung kommen und alle Abbildungen mit dem allgemein gebräuchlichen Concavspiegel gezeichnet und gemalt werden. Sämmtliche Bilder sind ausschliesslich Originale und auf Leinwand in Oel gemalt, weil die Oeltechnik eine grössere Naturwahrheit erzielt.

Da das Werk vorzugsweise für den Unterricht bestimmt ist, soll es keine Sammlung von Curiositäten, sondern eine systematische Darstellung der wichtigsten und häufigsten ophthalmoskopischen Erkrankungen bieten in gewissenhafter, naturgetreuer Nachbildung.

Eine Hauptaufgabe soll der Hinweis auf den innigen Zusammenhang zwischen Augenaffectionen und Erkrankungen des Gesammtorganismus sein; es soll damit der nur zu sehr berechtigten modernen Forderung nach einem innigeren Zusammenschliessen der verschiedenen medizinischen Disziplinen dienen. Dadurch, dass jeder Tafel eine kurze Krankengeschichte und eine Beschreibung des betreffenden Bildes beigegeben wird und dass nach Schluss des Werkes eine systematische Darstellung der ophthalmoskopischen Diagnostik folgen wird, glaube ich diesen Zweck noch wesentlich fördern zu können."

Erschienen sind Lieferung I. II. Die Lieferungen III/V erscheinen in rascher Folge.

Nach Erscheinen der Schlusslieferung erlischt der Subscriptionspreis.

Druck der Kgl. Universitätsdruckerei von H. Stürtz in Würzburg.

28.F.206.
Uber das Vorkommen von scharfbe1897
Countway Library AIY9210
3 2044 045 146 610

28.F.206.
Uber das Vorkommen von scharfbe1897
Countway Library AIY9210
3 2044 045 146 610